boletin galego de

medicina legal e forense

ASOCIACION GALEGA DE MEDICOS FORENSES

Número 26 Enero 2020

SUMARIO

1. EDITORIAL.

2. INTRODUCCIÓN

3. LA PATOLOGÍA FORENSE EN LA INVESTIGACIÓN CRIMINAL.
   Rodriguez Martinez P., Aranzabal Zubizarreta R.

4. EL USO DE LA TOMOGRAFÍA COMPUTARIZADA AL SERVICIO DE LA MEDICINA FORENSE EN LA INVESTIGACIÓN DE LAS LESIONES.
   Del Valle Perez D., Morales Santos A., Garcia Marcos J.

5. CADAVER EN AVANZADO ESTADO DE PUTREFACCION: IDENTIFICACION Y DETERMINACION DE LA ETIOLOGIA MEDICO LEGAL DE LA MUERTE. METODOS DE IDENTIFICACION E IMPORTANCIA DEL ESTUDIO RADIOLOGICO.
   Goenaga Larrañaga L., Azpiazu San Vicente J.

6. A PROPOSITO DE UN CASO DE INFANTICIDIO.
   Verano Zapatel V., Irusta Arenas J.

7. ABORDAJE MULTIFOCAL EN PATOLOGÍA FORENSE: CORRELACIÓN ANTROPO-RADIOLÓGICA DE LESIONES DEFENSIVAS POR ARMA BLANCA.
   García Ruiz AB., Gutiérrez Buitrago G.

En memoria de

Luis Miguel Querejeta

El BOLETÍN GALEGO DE MEDICINA LEGAL E FORENSE es una publicación de la ASOCIACIÓN GALEGA DE MÉDICOS FORENSES constituida en 1993 y cuya Junta Directiva actual está formada por Dn Fernando Serrulla Rech como Presidente, Dn José Luis Cascallana como Vicepresidente, Dn José Antonio Sampayo Moure como Secretario y Dña Juana López Gómez como Tesorera. La A.G.M.F. se halla registrada en el Registro Nacional de Asociaciones con el número 118.666 y registrada en el Registro Autonómico de Asociaciones Profesionales. La A.G.M.F. tiene su sede actual en la Unidad de Antropología Forense del Instituto de Medicina Legal de Galicia. Hospital de Verín, 32600 Verín, Ourense.
DEPOSITO LEGAL OR-86/1995.
ISSN 1136-078X.
IMPRIME: La Imprenta (Ourense).
Título Clave: Boletín Galego de Medicina Legal e Forense.
Título abreviado: Bol. Galego med. leg. forense.

El presente número del BOLETÍN GALEGO DE MEDICINA LEGAL E FORENSE es el número 25 y contiene información anterior a diciembre de 2019.

Las comunicaciones con el BOLETÍN se dirigirán a la atención del Director desde la página web de la Asociación Galega de Médicos Forense.
EL BOLETÍN GALEGO DE MEDICINA LEGAL E FORENSE SE PUEDE DESCARGAR GRATUITAMENTE EN LA PÁGINA WEB DE LA ASOCIACIÓN:
www.agmf.es

INFORMACIÓN PARA LOS AUTORES: Se descargará en la página web de la A.G.M.F.

XUNTA DE GALICIA
CONSELLERÍA DE PRESIDENCIA, ADMINISTRACIÓNS PÚBLICAS E XUSTIZA

boletin galego de
medicina legal e forense

ASOCIACION GALEGA DE MEDICOS FORENSES

DIRECTOR
Dn Fernando Serrulla Rech

COMITÉ EDITORIAL
Dn. Enrique Dorado Fernández
Dn. José Antonio Sampayo Moure
Dña. Rosario Montes Somoza
Dn. José Luis Cascallana Álvarez
Dña. Iria del Río Tajes
Dña. Juana López Gómez
Dña. Ana Losada Gil
Dn. Alberto Fernández Liste

COMITÉ CIENTÍFICO
Excmo. Sr.Dn. Fernando Alañón Olmedo (Magistrado T.S.J. Galicia)
Dr. Dn. Ángel Carracedo Álvarez (Universidad Santiago de Compostela)
Dr. Dn. Juan Bautista Martí Lloret (Universidad Miguel Hernández)
Dr. Dn. Francisco Etxeberría Gabilondo (Universidad del Pais Vasco)
Dr. Dn. José Antonio Sánchez Sánchez (Universidad Complutense de Madrid)
Dr. Dn. Antonio Piga Rivero (Universidad de Alcalá de Henares)
Dr. Dn. José Luis Prieto Carrero (Médico Forense)
Dra. Dña. Beatriz Aguilera Tapia (Instituto Nacional de Toxicología y CCFF)
Dr. Dn. Benito A. López de Abajo Rodríguez (Médico Forense)
Dra. Dña. Mª Paz Suarez Mier (Instituto Nacional de Toxicología y CCFF)
Dra. Dña. Mª Soledad Sánchez de León (Instituto Nacional de Toxicología y CCFF)
Dr. Dn. Jerónimo Forteza Vila (Universidad Santiago de Compostela)
Dr. Dn. Alberto Fernández Liste (IMELGA Santiago de Compostela)
Dra. Dña. Belén Campos Casal (IMELGA Santiago de Compostela)
Dr. Dn. Víctor Dios García (IMELGA Ferrol)
Dra. Dña. Berta Rodríguez Martínez (IMELGA A Coruña)

índice

1. *EDITORIAL. 7*

2. *INTRODUCCIÓN 9*

3. *LA PATOLOGÍA FORENSE EN LA INVESTIGACIÓN CRIMINAL.*
   Rodriguez Martinez P., Aranzabal Zubizarreta R. 11

4. *EL USO DE LA TOMOGRAFÍA COMPUTARIZADA AL SERVICIO DE LA MEDICINA FORENSE EN LA INVESTIGACIÓN DE LAS LESIONES.*
   Del Valle Perez D., Morales Santos A., Garcia Marcos J. 33

5. *CADAVER EN AVANZADO ESTADO DE PUTREFACCION: IDENTIFICACION Y DETERMINACION DE LA ETIOLOGIA MEDICO LEGAL DE LA MUERTE. METODOS DE IDENTIFICACION E IMPORTANCIA DEL ESTUDIO RADIOLOGICO.*
   Goenaga Larrañaga L., Azpiazu San Vicente J.. 51

6. *A PROPOSITO DE UN CASO DE INFANTICIDIO.*
   Verano Zapatel V., Irusta Arenas J.. 65

7. *ABORDAJE MULTIFOCAL EN PATOLOGÍA FORENSE: CORRELACIÓN ANTROPO-RADIOLÓGICA DE LESIONES DEFENSIVAS POR ARMA BLANCA.*
   García Ruiz Ab., Gutiérrez Buitrago G.. 79

Morir y renacer

Un año más el Boletín sale adelante. Esta vez con el esfuerzo de los compañeros del Instituto Vasco de Medicina Legal (IVML). Desafortunadamente el motivo es rendir un homenaje a Luis Querejeta, Médico Forense Jefe de Servicio de Patología Forense del IVML en Donostia-San Sebastián que falleció en 2019. Hemos considerado necesario dejar en la memoria escrita de la Medicina Legal que Luis Querejeta era un gran profesional. Pionero de los Institutos de Medicina Legal cuando nadie sabía bien hacia donde había que ir. Nos ayudó a muchos siempre con generosidad. Es necesario acostumbrarse a vivir sin él, pero será difícil olvidarlo. Quiero agradecer a Patricia Rodriguez y al resto de compañeros el conocimiento, la experiencia y el cariño que han vertido en estas letras.

El Boletín sale adelante este año 2020 pero también muere una pequeña parte de él. Hemos decidido dejar de imprimirlo en papel. El gasto, el esfuerzo que supone y 'los tiempos que corren' son los motivos. Este número homenaje a Luis Querejeta es el último que editaremos en papel. A partir de ahora el Boletín será solo una revista '*on line*' '*open access*' como otras muchas. Nuestra idea es cerrar una etapa para abrir otra renovada. En cierto modo morimos para renacer, para reinventarnos adaptados a un mundo constantemente cambiante que nos permita optimizar el esfuerzo que supone editar una revista de forma artesanal como es ésta. Confiamos que la nueva etapa que abrimos siga sirviendo a la Medicina Legal y Forense. Y que esta nueva vida sin Luis nos permita ser mejores forenses bajo la luz de su ejemplo.

Fernando Serrulla Rech

introducción

Recordar y pensar en Luis Miguel Querejeta, es hablar de Patología Forense con todos y cada uno de sus matices. Un forense, que vivió por y para la Medicina Legal, y que ha dejado con su marcha un legado impagable.

Luis nació en San Sebastián, un 23 de julio del año 1962. En su adolescencia, tuvo la oportunidad de ser fichado en grandes equipos de fútbol; sus habilidades como portero no pasaron desapercibidas. Pero Luis tenía un sueño, y ni el brillo de los balones ni los escudos de esos grandes equipos pudo cegar a este gran profesional. Tal y como decía él, la mejor decisión de su vida fue hacerse médico forense.

Tras entrar en el Cuerpo Nacional de Médicos Forenses en el año 1990, fue pionero y participó activamente en la creación de los Institutos de Medicina Legal, tomando el cargo de primer director del Instituto Vasco de Medicina Legal. Sus esfuerzos y tesón siempre fueron dirigidos a conseguir el reconocimiento y respeto que se merece esta profesión. Trabajador incansable, absolutamente siempre dispuesto a escuchar y ayudar.

Pero si algo le caracterizaba además de todas esas cosas, que en los tiempos que corren no son pocas, si algo le hacía especialmente particular, era su visión de función pública que debía tener la medicina legal, y especialmente la Patología Forense. Siempre trabajar por y para las familias, sin perder el foco judicial y su importancia, pero siempre tenía presente a las familias. Y como me dijo una vez, tras una sentencia desfavorable: "*no puede haber culpa ni dolor en quien asume como personal un objetivo tan difícil e incomprendido: dedicar tus esfuerzos, tu tiempo, tu ilusión y tu inteligencia a proporcionar algo de paz, algo de sosiego, un poco de serenidad y toda la verdad a quienes tienen derecho a ello, y al margen de su condición social o económica, porque son, simplemente son, ciudadanos y personas"*. Si alguien me enseñó a amar esta profesión, fue Luis.

He tenido el inmenso privilegio de compartir largas jornadas de trabajo con Luis, de hecho, me cuesta imaginar cómo será trabajar sin él. Soy consciente de que su ausencia será difícil de llenar. Su generosidad, su sensibilidad, su profesionalidad, han sido para

mí la mejor escuela. Es un privilegio en esta vida trabajar en algo que te apasione, pero lo es más aún encontrar en ese trabajo a alguien que entienda la profesión como tú, que se convierta en maestro y compañero, y que te ayude a transitar por los buenos y duros momentos alentándote siempre a continuar y dando luz al camino.

Quiero agradecer a Fernando la idea de dedicar este monográfico a Luis. Percibir el cariño y admiración de la gente es siempre un consuelo. Exponemos, con toda la humildad y respeto una revisión práctica y bibliográfica de casos forenses resueltos en su día con la participación o colaboración y consejo de este gran profesional. Ojalá desde donde esté pueda verse a sí mismo con los ojos de tanta y tanta gente que desde aquí le respeta y le admira.

No es un camino fácil, sobrellevar los casos y las cosas que rodean nuestro día a día no es fácil, pero merece la pena dedicar nuestros esfuerzos a conseguir una Medicina Legal independiente y de calidad, a pesar de que a veces, nuestra profesión nos cause heridas que cicatricen mal, dejen secuelas y duelan. Forma parte de nuestro sacrificio.

Patricia Rodriguez Martínez.

LA PATOLOGÍA FORENSE EN LA INVESTIGACIÓN CRIMINAL.
FORENSIC PATHOLOGY IN CRIMINAL INVESTIGATIONS.

RODRIGUEZ MARTINEZ P.[1], ARANZABAL ZUBIZARRETA R.[2]

RESUMEN.
La Patología Forense se erige como una pieza más del puzzle que se construye en las investigaciones criminales, aportando su granito de arena a la información que necesita el juzgador para poder establecer una sentencia. Cada caso tiene sus matices y particularidades, y si bien es obvio que no todo se resuelve con la Patología Forense, es lícito afirmar que esta rama de la Medicina Legal adquiere especial importancia en algunos casos de ellos. A través de la exposición de dos casos, se analizarán los puntos y cuestiones a las que debe aspirar la patología forense, realizando especial hincapié en las consideraciones médico legales.

PALABRAS CLAVE: Homicidio, menor, patología forense, consideraciones médico forenses.

ABSTRACT.
Forensic Pathology stands as one more piece of the puzzle that is built on criminal investigations, contributing its grain of sand to the information the courtman needs in order to establish a sentence. Each case has its nuances and peculiarities, and while it is obvious that not everything is resolved with Forensic Pathology, it is lawful to affirm that this branch of Legal Medicine takes on special importance in some cases of them. Through the exposure of two cases, the points and issues to which forensic pathology should aspire will be analyzed, with special emphasis on legal medical considerations.

KEY WORDS: Homicide, minor, forensic pathology, forensic medical considerations.

CONTACTO: Patricia Rodríguez Martinez. Instituto Vasco de Medicina Legal. Subdirección Gipuzkoa. Plaza Teresa de Calcuta s/n. 20012. Teléfono: +34943004350.e-mail: rodriguez.p1@justizia.eus

1. INTRODUCCIÓN.

La Patología Forense es la rama de la Medicina Forense que se cita con la muerte. Si queremos ser más académicos, también se define como el conjunto de conocimientos etiológicos, fisiopatológicos, clínicos, pronósticos y terapéuticos de la medicina, la cirugía y la traumatología, para aplicarlos a la resolución de los problemas que plantea el Derecho en relación con las lesiones traumáticas y los mecanismos de enfermedad y de la muerte de origen violento [1].

Sin profundizar excesivamente, todos asumimos dentro de la Patología Forense las muertes violentas que atienden claramente a una etiología suicida, accidental u homicida. No obstante, seguimos lastrando el cajón de sastre que engloba todas las muertes definidas como "*sospechosas de criminalidad*", donde las situaciones sospechosas se definen en base a los médicos asistenciales que conocen del fallecimiento y su voluntad o no de firmar el certificado de defunción. Esta problemática está ampliamente extendida por todo el territorio español, y mientras no aunemos esfuerzos en delimitar, tasar o fijar las verdaderas situaciones de sospecha de criminalidad, se seguirán judicializando muchas muertes con el coste económico y moral que ello supone.

Independientemente de este matiz, en todas las muertes que se judicializan y por tanto se investigan en los Servicios de Patología Forense de los Institutos de Medicina Legal, la investigación tiene que aspirar a contestar, al menos, a las siguientes cuestiones: cuál es la causa de la muerte, cuál es la etiología médico legal y cuales son las circunstancias del fallecimiento. Como decíamos, pueden y deben sumarse otras cuestiones capitales en algunos casos, como lo es la data de la muerte. Pero las tres anteriores son insalvables.

Dentro de todas ellas, las más costosas, desde diversos puntos de vista, como lo son el laboral, económico y moral, son las muertes homicidas. Y

1. Médico Forense Experto en Patología Forense del Instituto Vasco de Medicina Legal. Subdirección de Gipuzkoa. Donostia-San Sebastián.
2. Médico Forense del Instituto Vasco de Medicina Legal. Subdirección de Gipuzkoa. Donostia-San Sebastián.

si en estas muertes homicidas, entran en juego menores de edad, la carga aún es mayor. Las muertes de menores de edad es lo más inexplicable de este mundo, lo antinatural por excelencia. Difícilmente se puede uno abstraer de todo el sufrimiento que estas muertes conllevan. Así, desaparecida la figura del infanticio como delito "*sui generis*" que se recogía en el Código Penal de 1973 y que se erradicó del articulado del Código Penal de 1995 [2], las muertes de menores de edad son tratadas al igual que las de los adultos, como muertes homicidas o asesinatos, desde un punto de vista estrictamente jurídico. Y de la misma manera, las muertes homicidas a manos de menores resultan igualmente dolorosas y difícilmente explicables.

Este artículo no nace con ninguna pretensión innovadora ni deslumbrante, simplemente trata de mostrar el modelo de trabajo establecido en el Servicio de Patología Forense de Gipuzkoa por quien fuera su Jefe de Servicio Luis Querejeta, y que humildemente los que quedamos intentamos mantener y difundir, porque lo compartimos y admiramos, y porque entendemos que es la mejor forma de honrarle y devolverle todo el esfuerzo, tesón y pasión que él mostró por la Medicina Forense. A través de dos casos prácticos, en los que los menores forman parte activa o pasiva del delito, se describe la investigación médico legal realizada y dirigida fundamentalmente por este gran profesional. Si alguna de las siguientes líneas ofrece una idea o sirve de ejemplo de algo para alguno de sus lectores, ya habrá valido la pena.

2. PRIMER CASO.

Se trata del fallecimiento de una menor de 18 meses. El caso guarda ciertas similitudes con el caso de la menor Lucía [3], las niña que fue hallada en Málaga en las vías del tren, a 7 km de donde se le perdió la pista en julio de 2017, por las cuestiones y preguntas que se plantearon en el mismo.

A) LEVANTAMIENTO DE CADÁVER E INSPECCIÓN OCULAR DEL LUGAR.

Se nos comunica por parte de S.Sª el hallazgo del cuerpo de una menor flotando en las aguas de las inmediaciones del malecón de la playa de la localidad guipuzcoana de Zarautz. Se trata de una menor de 18 meses de edad. Según nos informan los agentes de la Ertzaintza actuantes, el padre de la niña ha dado aviso hacia las cinco de la madrugada de la desaparición de su hija, mientras se encontraban durmiendo fuera de una construcción de hormigón que tienen habilitada como vivienda en un monte cercano la playa. Se ha puesto en marcha el dispositivo de búsqueda y sobre las 9 de la mañana han hallado el cuerpo flotando en el agua. A nuestra llegada el cuerpo ha sido extraído del agua y depositado sobre la arena de la playa.

A la inspección y palpación del cadáver, se observan unas excoriaciones a nivel del cuero cabelludo y unas erosiones a nivel facial, región frontal y dorso de la nariz. Se observa maceración de palmas de manos y plantas de los pies. El cadáver viste un pantalón de chándal rosa, una camiseta de manga larga a rayas y unos calcetines; todas las prendas se encuentran mojadas, sin que presenten otros indicios criminalísticos de interés. Se informa que la niña no portaba calzado en la última ocasión en que le vio su padre.

FOTOGRAFÍA 1: Imagen del cuerpo de la menor.

FOTOGRAFÍA 2: Lugar donde se realiza el levantamiento de cadáver.

FOTOGRAFÍA 3: Detalle región facial.

FOTOGRAFÍA 4: Detalle maceración palmar.

FOTOGRAFÍA 5: parte inferior de calcetín.

En este momento, se traslada la hipótesis de que la menor haya podido descender sola desde el lugar donde se encontraba pernoctando con su padre, y caer accidentalmente al agua (hipótesis ofrecida por el padre en el momento de denunciar la desaparición de la menor). Por lo tanto, adquiere una importancia capital realizar una inspección de las posibles vías o caminos recorridos por la menor, para después, correlacionarlo con el cuadro lesional que hallemos en la autopsia.

Se procede a la inspección del lugar en el que se nos refiere pernoctaban la menor y su padre. Uno de los accesos o caminos está constituido por varios tramos de escaleras, dispuestas en "*zig-zag*", con importante desnivel, y el suelo es pedregoso. Existe un segundo acceso, con menos tramos de escalera, constituido por suelo terroso, con piedras y abundante maleza y musgo. Ambos recorridos tienen zonas muy frondosas, con mucha vegetación; así mismo, en ninguno de los mismos existe iluminación artificial / urbana (farolas).

El tramo final de ambos recorridos se une casi directamente con una carretera interurbana, que a su vez está protegida por una doble valla-bionda. Junto a esta carretera se encuentra el muro de costa con pretil, y con diferentes accesos a la playa y al puerto, mediante escaleras y rampa.

FOTOGRAFÍA 6: Trazado primer acceso.

FOTOGRAFÍA 7: Trazado segundo acceso.

FOTOGRAFÍAS 8 Y9: Características del terreno del primero de los caminos

Fotografías 11 y 12: Características del terreno del primero de los caminos.

FOTOGRAFÍAS 13 Y 14: Características del terreno del segundo de los caminos.

FOTOGRAFÍA 15: Características del terreno del segundo de los caminos.

B) AUTOPSIA MEDICO LEGAL.

Previamente a la apertura del cadáver se realiza estudio radiológico que no revela la presencia de lesiones osteo-articulares ni la presencia de cuerpos extraños radio-opacos. Se retiran las prendas que porta y se dejan secando para su posterior custodia en bolsas de papel.

Se procede al examen externo del cadáver que muestra como únicas lesiones, erosiones superficiales en cuero cabelludo, frente, nariz y hemitórax derecho, lesiones y localizaciones habituales en cadáveres sumergidos en lugares donde hay zonas rocosas en el fondo. Así mismo se aprecia "*hongo de espuma"* en la región oral, fruto de la mezcla batida de aire y líquido en los pulmones que asciende por los bronquios y tráquea hasta emerger por los orificios nasales o región oral. Junto a lo anterior, se aprecian signos que se relacionan con la permanencia del cuerpo en el agua, como lo es la leve maceración palmo-plantar. El cuerpo presenta abundante arena sobre la superficie corporal. La inspección de la región genital y anal no muestra lesiones externas.

FOTOGRAFÍA 16: Erosiones en dorso nasal.

FOTOGRAFÍA 17: Hongo de espuma en región oral.

FOTOGRAFÍAS 18 Y 19: Escasa maceración palmo-plantar.

Una vez realizado el examen externo se procede a la apertura de cavidades.

Inicialmente la región craneal, que no muestra ninguna alteración ni traumática ni patológica, más allá de una intensa congestión encefálica.

Posteriormente se realiza la apertura del cuello, tórax y abdomen, con la técnica de Virchow modificada, procediéndose a la extracción en bloque de todo el paquete visceral, desde lengua hasta ampolla rectal, lo que permite un estudio de todas las vísceras sin que se pierdan las relaciones anatómicas entre ellas. De este examen interno únicamente destacar la presencia de abundante espuma en tráquea y bronquios principales, con unos pulmones aumentados de tamaño y con equimosis de Paltauf subpleurales. Así mismo, previo clampaje, se aísla segmento duodenal, cardias y píloro, comprobándose la presencia de líquido de sumersión en estómago y primera fracción de duodeno.

FOTOGRAFÍA 20: Espuma en tráquea y bronquios.

FOTOGRAFÍA 21: Líquido en estómago.

C) PRUEBAS COMPLEMENTARIAS.

En atención a los antecedentes del caso y al protocolo de funcionamiento del Sº de Patología Forense del IVML-Gipuzkoa, se proceden a efectuar los siguientes estudios complementarios:

1.- Estudio histopatológico.

En todas las autopsias efectuadas en el Sº de Patología Forense de la Subdirección de Gipuzkoa del IVML se realizan estudios complementarios histopatológicos. El Servicio cuenta con un laboratorio de Anatomía Patológica propio y con un técnico de Anatomía Patológica que realiza la preparación y procesamiento de todas las muestras recogidas durante la autopsia. El muestreo suele ser general, con biopsias de prácticamente todos los órganos que posteriormente son analizados al microscopio junto con el especialista en Anatomía Patológica que dispone el Instituto en su plantilla.

En este caso, el estudio no muestra patología microscópica alguna en los órganos y tejidos analizados, salvo los cambios hallados en los cinco lóbulos pulmonares. En éstos se aprecia ruptura de tabiques alveolares con expansión de los espacios alveolares y presencia de edema hidroaéreo. Estos cambios se relacionan con la entrada de líquido en los pulmones y por lo tanto son cambios compatibles con un pulmón de sumersión.

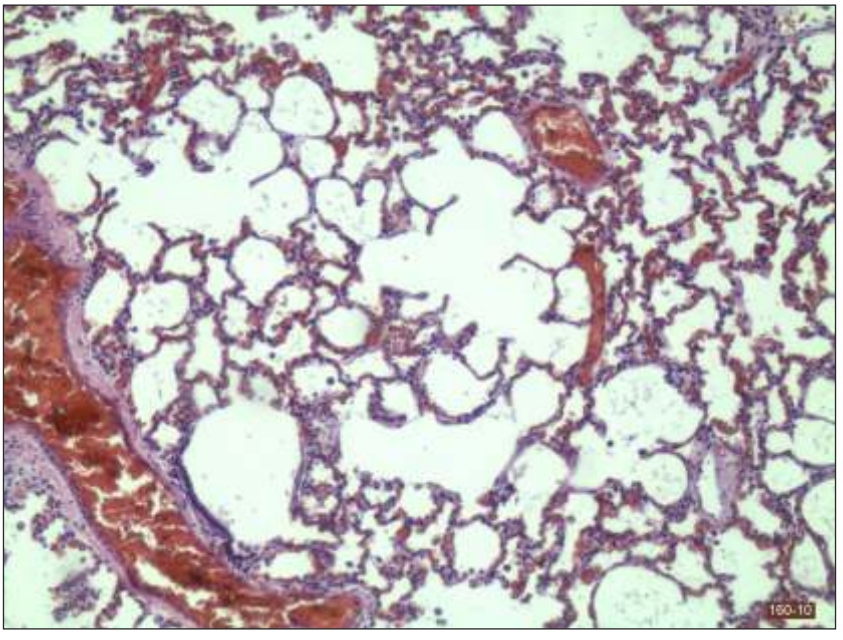

FOTOGRAFÍA 22: Hallazgos pulmonares.

2.- Estudio toxicológico.

Durante la autopsia se recogen muestras (sangre cardiaca -aurícula derecha- y periférica -vena cava o ilíaca-, humor vítreo, vesícula biliar y pañal que portaba) para estudio toxicológico; no se remite muestra de orina dado que no dispone. Estas muestras son remitidas al Laboratorio del IVML con sede en Bilbao. Los resultados de estos estudios son negativos, descartando por lo tanto la influencia de cualquier sustancia en el momento de los hechos y que pudiera intervenir en el fallecimiento de la menor.

3.- Estudio biológico – sumersión.

Dado que el cuerpo ha sido hallado flotando en el mar, y pese a los hallazgos macroscópicos de autopsia que sugieren una muerte por sumersión, es necesario remitir muestras al Laboratorio (en nuestro caso el de referencia es el INT y CCFF de Madrid) y confirmar la sumersión por estos medios. Así se procede a recoger muestra de sangre de ventrículo derecho e izquierdo, muestra de hígado, riñón, bazo, meninges y médula ósea (fragmento de costilla). Junto a estas muestras recogidas durante la autopsia es necesario remitir muestra de agua del lugar donde fue hallado el cuerpo, que se ha de recoger en el momento del levantamiento.

Los estudios que se efectúan versan sobre la presencia de estroncio, la hemodilución y la presencia de diatomeas. Los resultados obtenidos indican lo siguiente: "*El nivel de estroncio encontrado en la sangre del ventrículo izquierdo es superior al nivel considerado como normal (aproximadamente 30 µg/L), y resulta indicativo de una absorción de estroncio desde el agua aspirada en el pulmón hacia el torrente circulatorio, durante el periodo vital. Este hecho resulta compatible con un proceso de sumersión-asfixia en agua de mar".*

Por lo tanto se confirma analíticamente la entrada de líquido en el torrente circulatorio y por lo tanto el proceso de sumersión-asfixia vital [4]

D) CONSIDERACIONES MÉDICO LEGALES.

Tal y como mencionábamos en la introducción de este artículo, este apartado es el fundamental de cualquier informe médico forense, porque es donde una vez obtenidos todos los resultados de la investigación médico legal, explicamos, argumentamos y razonamos lo que finalmente resumirán nuestras conclusiones. Entendemos que esta elaboración ha de ser sincera, científica, humilde y razonada; donde los médicos forenses debemos ofrecer una explicación veraz y válida de nuestras conclusiones.

1.- Causa de la muerte.

Los hallazgos macroscópicos de la autopsia, presencia de hongo de espuma, características de los pulmones, así como ausencia de otra patología evidente, sugieren con alta probabilidad que la causa de la muerte está ligada a un proceso de sumersión-asfixia. Asimismo, las pruebas de Laboratorio actuales encaminadas a corroborar o no analíticamente estos hallazgos, han puesto de manifiesto unas concentraciones de estroncio que confirman esta hipótesis inicial, por lo tanto, podemos afirmar que la menor ha fallecido ahogada. No existen ni lesiones traumáticas, ni influencia de sustancias tóxicas (resultados de laboratorio negativos), ni patologías concomitantes (no otros hallazgos histopatológicos) que hayan podido participar en la causa de la muerte.

2.- Etiología médico legal y circunstancias de la muerte.

La hipótesis de trabajo para estas dos cuestiones es la que inicialmente se ofrece por el cuerpo policial encargado de la investigación, es decir, la hipótesis de que se produjera un desplazamiento voluntario de la menor desde el lugar de pernoctación hasta el borde del paseo marítimo.

Lo primero a corroborar es si la menor presenta un desarrollo normal para su edad; tanto el peso como la talla (valoradas en el momento de la autopsia) se encuentran dentro de los parámetros normales para una menor de 18 meses [5].

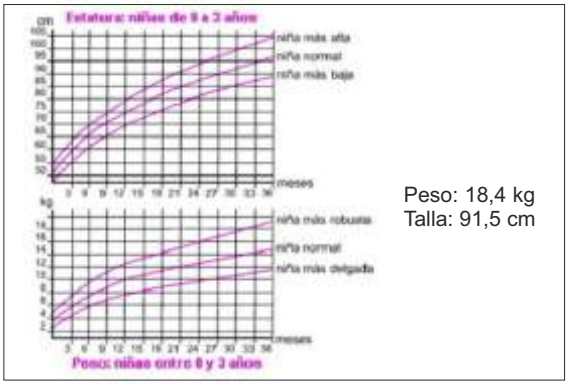

Peso: 18,4 kg
Talla: 91,5 cm

FOTOGRAFÍA 23: tablas de crecimiento.

Posteriormente, debemos delimitar o valorar cuales son las habilidades motrices de menores de esta edad. Así, atendiendo a las tablas de referencia, comprobamos que menores de esta edad son capaces de correr con las piernas rígidas, se sientan en una silla baja, sube y baja escaleras cogido de una mano, explora cajones y papeleras… Pero ante cualquier obstáculo que se interponga en su marcha, los menores caen al suelo, normalmente apoyando manos y golpeándose las rodillas, como zonas anatómicas más expuestas.

Por otro lado, atendiendo a las características de los terrenos de ambos caminos, si la menor hubiera caminado sola, descalza y a oscuras por cualquiera de los dos caminos, se hubieran producido necesariamente varias caídas a lo largo del trayecto, ya que ante cualquier obstáculo, estos menores pierden la estabilidad y caen; y al caer, las zonas principalmente dañadas son las palmas de las manos y las rodillas. La ausencia de lesiones externas en el cuerpo de la menor, así como la ausencia de alteraciones en las prendas que portaba (ni roturas, ni desgarros), hacen altamente improbable dicha hipótesis, más si se tiene en cuenta que la hora referida para la desaparición es nocturna, con la consiguiente ausencia de visibilidad para un terreno como el descrito.
Por otro lado, la imposibilidad de atribuir una capacidad o pensamiento autolesivo a una menor de 18 meses, es decir la idea y construcción voluntaria de un acto suicida, nos lleva necesariamente a determinar que estamos ante una muerte de etiología médico legal homicida. Es decir, una tercera persona es la que arroja a la menor al agua y finalmente esta fallece por ahogamiento.

3.- Data de la muerte.

La valoración de los fenómenos cadavéricos en el momento del levantamiento del cadáver es fundamental para poder orientar/determinar la data de la muerte. Si bien es cierto que hay que romper el falso mito de poder establecer una hora exacta de muerte, únicamente exigible y referida en los informes para la inscripción del fallecimiento en el Registro Civil, existen elementos a valorar que nos permiten acotar la horquilla de tiempo. Dentro de esos elementos, el fenómeno cadavérico más fiable y valorable, sin obviar la rigidez, livideces o fase de putrefacción en casos más avanzados, es la de la confrontación de la temperatura ambiental con la temperatura rectal a través del Normograma de Hennsge.

Este caso tiene dos importantes limitaciones en cuanto a la valoración de los fenómenos cadavéricos. Por un lado, el hecho de tratarse de una menor de 18 meses, donde la evolución y tiempos de los mismos no se ajustan estrictamente a los tiempos habituales establecidos para personas adultas. Y por otro lado, el hecho de que durante un periodo de tiempo desconocido, posiblemente horas, el cuerpo ha estado sumergido en el agua a una temperatura diferente a la que se encuentra en el momento del levantamiento (sobre la arena y al sol). Estas particularidades han de ser valoradas en la medida de lo posible, y ajustar los resultados a estos extremos.

En este caso en particular nos encontramos con una temperatura rectal de 20,7 º C para una ambiental en ese momento de 24,5 º C. Se mide a su vez la temperatura del agua que arroja unos niveles de 18 º C.

Estos datos nos permitirían señalar una horquilla comprendida entre 3-8 horas desde el momento del levantamiento. Todo lo cual nos situaría entre las 01.30 horas y las 06.30 horas del día 07.10.10. Probablemente en el tramo más próximo al levantamiento por las características antropométricas de la finada y la escasa ropa que portaba.

E) MARCO JURÍDICO.

Este caso ya ha sido juzgado y sentenciado por Tribunal de Jurado, en las que se valoraron las pruebas testificales, las declaraciones, documentales, y también la pericial forense. En el veredicto del jurado, se declara probado por mayoría de siete votos que el padre de la menor *"… cogió a su hija y descendió con ella los diversos tramos de escaleras existentes hasta llegar al paseo marítimo. Una vez allí, cruzó la*

carretera nacional 634, y se acercó hasta la zona limítrofe con el mar donde, con intención de acabar con la vida de la menor, arrojó a la niña al agua en plena pleamar…".

La motivación del Jurado para tal afirmación, entre otros elementos probatorios, se fundamenta en los datos ofrecidos por la investigación médico legal llevado a cabo, y así se recoge en la sentencia: *"… la declaración de los forenses… concluyen que la causa de la muerte fue por sumersión, el nivel de estroncio de 129 demuestra que la niña entró viva al agua y las lesiones que presenta son superficiales y no se corresponden con las que pudiera tener si hubiera bajado andando de la chabola … por ninguno de los dos accesos".* Así mismo, afirman que *"… la niña no presentaba heridas ni lesiones (únicamente erosiones superficiales en nariz y frente asociadas a la posición del cadáver, decúbito prono) y las prendas que portaba carecían de roturas o desgarros. Estos dos datos descartan un desplazamiento autónomo desde el monte hasta el mar atendiendo a los siguientes factores:*

- *Las características del terreno del monte (de pronunciada pendiente descendente, con numerosos escalones de cemento rugoso, tramos curvos y ramas) y del trayecto complementario hasta el mar (carretera B634, rampa de acceso a la playa)*
- *Apreciable distancia existente entre el refugio y el paseo marítimo: más de 500 metros.*
- *El desarrollo psicomotriz predicable de una niña de dieciocho meses de edad que provoca que, cuando deambulan, caigan con frecuencia y coloquen las manos para protegerse del impacto."*

Esto remarca la necesidad de que desde la Medicina Forense, y en este caso particular, la Patología Forense, se realice un estudio completo, iniciándose éste en el mismo momento del Levantamiento de Cadáver, donde tal y como se observa en este caso, adquiere especial relevancia la inspección llevada a cabo en el lugar y los datos obtenidos en el mismo.

3. SEGUNDO CASO.

Este caso aborda la investigación de una muerte violenta en la que, tras una investigación con especial implicación de la Fiscal encargada del caso, se establece la máxima pena de 10 años de internamiento en centro de menores para el menor responsable de los hechos que a continuación se describen.

A) LEVANTAMIENTO DE CADÁVER E INSPECCIÓN OCULAR DEL LUGAR.

Se nos comunica el hallazgo de un cadáver en una presa sita en la localidad guipuzcoana de Azpeitia, y se procede a realizar, por orden de S.Sª la diligencia de levantamiento de cadáver e inspección ocular del lugar.

Se trata del cadáver de una mujer, no identificada en este momento, que yace en posición de decúbito supino y cubierta por una sábana térmica, junto a la orilla del embalse, en un tramo de pendiente descendente hasta el nivel del agua, que parte de un camino asfaltado que circunda la presa.

El cadáver se encuentra vestido, hallándose todas las prendas intensamente impregnadas de agua. Ausencia de zapato derecho. Se aprecian ataduras en manos y pies, así como una cincha naranja que, holgada, rodea el cuello.

A la inspección y palpación, se aprecia:

- Tumefacción y deformidad facial, de predominio derecho;
- Heridas contusas en labios, con movilidad dental;
- Múltiples heridas, de aspecto contuso, en región craneal derecha;
- Excoriaciones lineales múltiples en tórax y abdomen anterior;
- Excoriaciones lineales en dorso de mano derecha;
- Excoriaciones redondeadas sobre nudillos de mano izquierda;

Ausencia de maceración palmo-plantar.

FOTOGRAFÍA 1: Vista general del cuerpo con la cincha en el cuello y las EESS atadas en la espalda

Los fenómenos cadavéricos (valorados a las 21 horas) se concretan en:

- Temperatura: rectal de 21.8ºC, para una ambiental de 12ºC y una temperatura del agua, en su orilla, de 10.1ºC;
- Rigidez: ausente;
- Livideces: no se aprecian;
- No mancha abdominal.

Según se informa, el cadáver ha sido rescatado de la orilla del embalse (zona con maleza) por el cuerpo de bomberos, donde permanecía prácticamente sumergido en su totalidad -únicamente se apreciaba la extremidad cefálica-, tras el aviso dado por unos paseantes que al ver las prendas y objetos tirados en el suelo, se han acercado a la orilla y han avistado el cuerpo.

A partir del límite del embalse, se asciende por un camino en el que, dadas las condiciones climáticas existentes -lluvia-, se encuentran protegidas diferentes evidencias entre las que se nos indican:

- posibles bandas de rodadura de una rueda de vehículo;
- un zapato -al parecer, complementario al que viste la víctima-;
- una pistola de plástico;
- una bolsa que contiene ropa;
- una manta con alguna mancha compatible con sangre;

FOTOGRAFÍA 2: Evidencias halladas y protegidas con plásticos y triángulos de señalización

Finalizada la inspección, se introduce el cadáver en bolsa del IVML -previa protección de las manos con bolsas de papel-, que se precinta y rubrica por la Sra. Médico Forense en funciones de guardia, para preservar adecuadamente la cadena de custodia.

B) AUTOPSIA MÉDICO LEGAL.

Al igual que en el caso anteriormente descrito, previamente a la apertura y manipulación del cadáver se realiza un estudio radiológico con el aparato de RX portátil que se dispone en el Servicio, observándose en este caso:

- Línea de fractura en bóveda craneal derecha.
- Asimetría del reborde orbitario inferior derecho.

Se procede a la apertura de la bolsa plástica del IVML, precintada, íntegra y rubricada. Durante la realización de la autopsia, el cuerpo policial encargado de la investigación traslada la identidad de la fallecida, concordante con las características antropométricas y con señales particulares, dos tatuajes en letras chinas, que presenta el cuerpo.

Respecto a las prendas, viste una cazadora negra, dos camisetas (gris y negra), ropa interior negra, pantalón vaquero negro, calcetines negros y un zapato negro. Todas las prendas están mojadas, sin que se aprecien otros indicios criminalísticos de interés.

Peso: 54.9 kg; talla: 164 cm; IMC: 20.

Previamente a la manipulación del cadáver, se procede a la retirada de las bolsas de papel y al muestreo de las uñas de ambas manos, así como a la exploración y muestreo de cavidad vaginal y anal (sin hallazgos macroscópicos iniciales).

A la inspección y palpación, se aprecia:

- Ligaduras en ambas manos, en número de tres, constituidas por un cordón, una prenda blanca y una prenda roja;
- Ligaduras en tobillo izquierdo, en número de dos: una plástica y otra de una prenda roja;
- Una cincha de color naranja, que circunda holgadamente el cuello;

(Tal y como se muestra en las imágenes inferiores, las ligaduras son cortadas por el lado opuesto al nudo, ya que las mismas son remitidas al Laboratorio para estudio de restos celulares y la zona del nudo es aquella en la que existe más posibilidades de encontrar evidencias por ser la zona más manipulada por quien las ha puesto).

FOTOGRAFÍAS 3, 4 Y 5: imágenes de las ligaduras halladas en muñecas

- Hematoma periorbitario bilateral;
- Herida inciso-contusa, identificada con el nº 1, localizada en región parieto-occipital derecha posterior, de 1.5 cm;
- Herida inciso-contusa, identificada con el nº 2, localizada en región paramastoidea derecha, de 1.5 cm.
- Herida inciso-contusa, identificada con el nº 3, que reproduce parcialmente la forma de una letra “I”, en región temporo-parietal derecha posterior, con unas dimensiones máximas de 3 x 3.5 cm;
- Herida inciso-contusa, identificada con el nº 4, que reproduce parcialmente la forma de una letra “K”, en región temporo-parietal derecha superior, con unas dimensiones máximas de 3.5 x 3 cm; dispone de una pequeña herida inciso-contusa, paralela superior , de 1.5 cm;
- Herida inciso-contusa, identificada con el nº 5, situada en región supra-auricular derecha, de 5 x 2 cm;
- Herida inciso-contusa, redondeada, identificada con el nº 6 y situada en región fronto-temporo-esfenoidal derecha, de 1 cm de diámetro;
- Herida inciso-contusa, identificada con el nº 7, localizada en región pre-auricular derecha, de dos cm, con forma parcial de huso;
- Herida inciso-contusa, identificada con el nº 8, situada en región supraciliar externa derecha, de 2.5 cm;
- Herida inciso-contusa, identificada con el nº 9, situada en región palpebral derecha superior, de 1 cm;
- Herida inciso-contusa, identificada con el nº 10, situada en región malar derecha, de 0.5 cm, y que dispone de una cola aguda;
- Herida inciso-contusa, identificada con el nº 11, situada en punta nasal, de 1.5 cm;
- Herida inciso-contusa, identificada con el nº 12, situada en ala nasal izquierda, de 1.5 cm;
- Herida inciso-contusa, identificada con el nº 13, situada en orificio nasal izquierdo, de 1 cm;
- Herida inciso-contusa, identificada con el nº 14, situada en párpado superior izquierdo, de 2.5 cm;
- Herida inciso-contusa, identificada con el nº 15, situada en región malar izquierda, de 1 cm;
- Herida inciso-contusa, identificada con el nº 16, situada en labio superior derecho, externo, de 3 cm;
- Herida inciso-contusa, identificada con el nº 17, situada en labio inferior, de 1 cm;
- Herida inciso-contusa, puntiforme, identificada con el nº 18, situada en región paramentoniana, de 0.3 cm;

Los fenómenos cadavéricos han evolucionado hacia una rigidez incipiente, débil

y completa, ausencia de livideces y de mancha abdominal. Las marcas de ligaduras presentes en ambas muñecas carecen de reacción tisular acompañante.

FOTOGRAFÍA 6: Lesiones faciales.

FOTOGRAFÍA 7: Lesiones en cuero cabelludo.

En cuanto al examen interno de las diversas cavidades, la disección y retirada del plano cutáneo expone un infiltrado hemorrágico discreto, laminar, en hemicráneo derecho, con laceración e infiltración tisular macroscópica del músculo temporal derecho. Su disección expone la fractura de la escama, con irradiación que se dirige hacia la base del cráneo. En área temporo-parietal derecha, subyacente a la herida externa identificada con el nº 3, se identifica una fractura hundimiento cuadrangular, de 1 x 1 cm., en la bóveda.

El sierre circular permite apreciar unas meninges hemorrágicas, con presencia de hemorragia subdural residual, laminar, de predominio izquierdo. Peso del encéfalo: 1237 gr. Sobre la superficie externa, en región parietal derecha -bajo fractura en terraza descrita anteriormente-, se identifica área de hemorragia contusiva; asimismo, área de hemorragia cortical en región parietal izquierda. El encéfalo muestra aspecto edematoso, con aplanamiento de circunvoluciones y reducción de los surcos. A la sección, no se observan cambios destacables.

La retirada de las meninges basales permite comprobar la extensión de la fractura descrita en hueso temporal derecho hasta peñasco homolateral. La unión occipito-atlantoidea es estable.

Dada la asimetría facial, se procede a la disección de dicha región, en la que se identifica una línea de fractura sobre hueso malar derecho, con fragmentación de reborde orbitario y afectación de la apófisis fronto-malar, así como una línea de fractura en maxilar superior derecho, con extensión a la apófisis frontal del mismo hueso con intenso infiltrado hemorrágico perilesional.

La exploración de la cavidad oral permite identificar:

- Arrancamiento de las piezas dentales 11 y 31;

- Luxación de la pieza dental 21;
- Fractura del borde alveolar de pieza dental 32 y 42;
- Extensión de las heridas descritas en los labios a la mucosa oral, con infiltrado macroscópico;
- Hematomas superficiales en punta de la lengua;

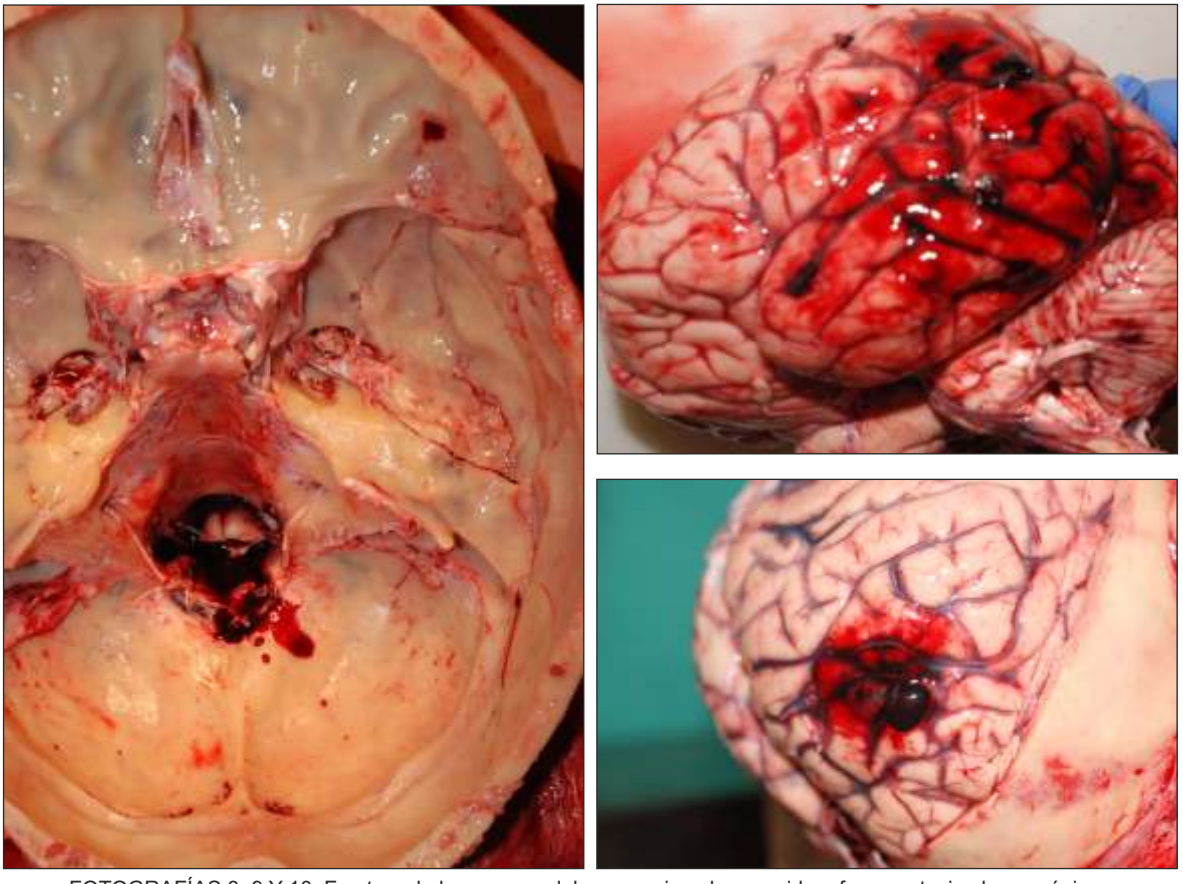

FOTOGRAFÍAS 8, 9 Y 10: Fractura de base craneal; hemorragia subaracnoidea; foco contusivo hemorrágico.

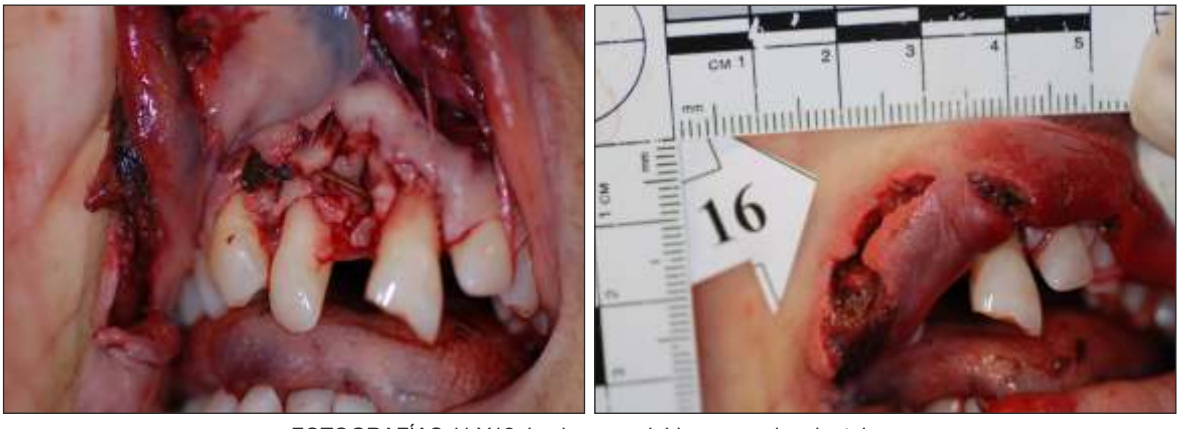

FOTOGRAFÍAS 11 Y12: Lesiones en labios y arcadas dentales

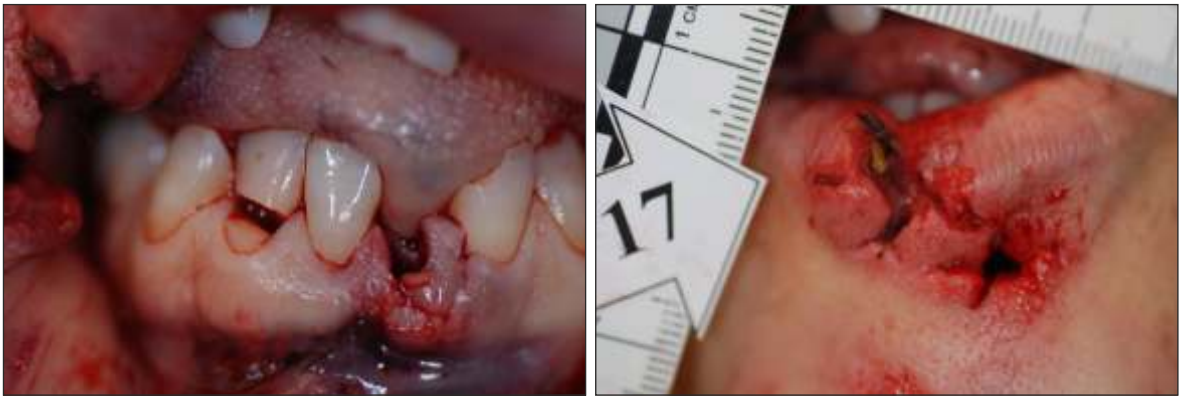

FOTOGRAFÍAS 13 Y 14: Lesiones en labios y arcadas dentales

Se procede a la extracción en bloque de todo el paquete visceral, desde lengua hasta ampolla rectal. El estudio de la región cervical y la cavidad torácica con sus respectivos órganos, no muestra hallazgos significativos. En cuanto a la cavidad abdominal, el único hallazgo relevante radica en el contenido del estómago; previa disección y clampaje se procede a la apertura del estómago, el cual contiene 400 cc de líquido intensamente impregnado por sustancia de aspecto hemático; se procede al filtrado de dicho contenido aislándose una pieza dental (nº 31) y un fragmento de hoja vegetal.

FOTOGRAFÍA 15: Filtrado del contenido gástrico donde se halla pieza dental y hoja vegetral.

C) PRUEBAS COMPLEMENTARIAS.

1.- Estudio histopatológico.

Se efectúa un muestreo general habitual así como muestreo de las lesiones cutáneas y traumáticas halladas, fundamentalmente encaminadas a poner de manifiesto hallazgos histopatológicos de supervivencia y vitalidad.

A nivel encefálico se comprueba contusión hemorrágica en corteza temporal derecha, con presencia de polimorfonucleares neutrófilos; hemorragia subaracnoidea temporal izquierda, asociada a reacción edematosa perilesional; hemorragia subaracnoidea parieto-occipital derecha e izquierda, con contusión, polimorfonucleares neutrófilos ocasionales y edema perilesional; hemorragia subaracnoidea cerebelosa.

Asimismo, en biopsias de músculo temporal derecho como en músculo masetero derecho se comprueba la presencia de intenso infiltrado hemorrágico con presencia incipiente de polimorfonucleares neutrófilos e inicio de marginalización y migración transmural vascular de polimorfonucleares neutrófilos.

Estas alteraciones tisulares descritas indican vitalidad y supervivencia al hecho traumático que las origina. Se descarta la presencia de otras patologías microscópicas de entidad suficiente como para influenciar o co-participar

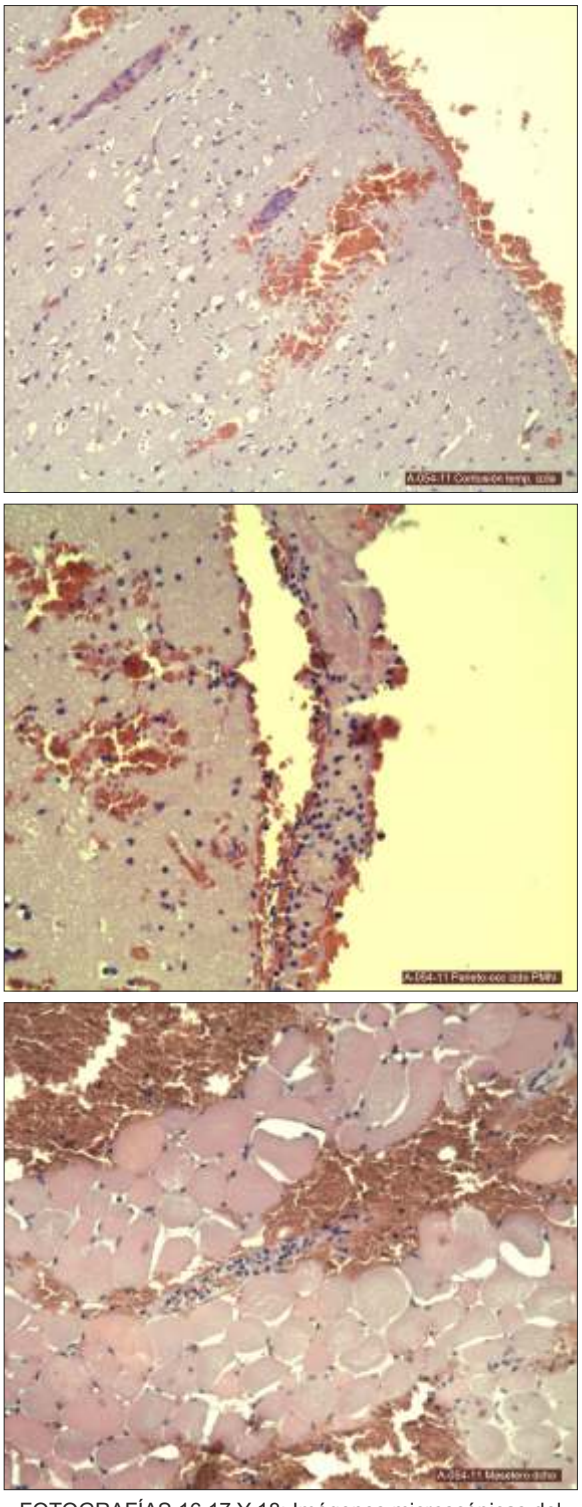

FOTOGRAFÍAS 16,17 Y 18: Imágenes microscópicas del daño traumático con infiltrado hemorrágico.

2.- Estudio toxicológico.

Se remiten muestras al Laboratorio del IVML que arroja resultados negativos y únicamente menciona unos niveles de carboxihemoglobina dentro de los límites considerados como normales para personas sanas.

3.- Estudio biológico – sumersión.

Dado que el cuerpo es hallado sumergido en las aguas del pantano, es necesario realizar el muestreo habitual para las muertes sospechosas de asfixia-sumersión y remitir las mismas la Laboratorio, en este caso, al Departamento de Madrid del INT y CCFF. Los resultados del estudio de sumersión son negativos. Esto nos obliga a concluir que la víctima entra en el agua cuando ya está muerta.

4.- Estudio biológico – restos de semen.

Se realiza un muestreo genital para determinar si además de la agresión física evidente desde el inicio, existiera también una agresión sexual. Los resultados concluyen que no se detectan restos de semen humano en las muestras analizadas.

5.- Estudio genético.

Se recibe informe emitido por la Sección de Genética Forense de la Ertzaintza. Este informe engloba tanto el estudio de evidencias recogidas por los propios agentes, así como muestras remitidas desde el Sº de Patología Forense y recogidas durante la autopsia: muestras indubitadas de la fallecida, las muestras de las uñas y las ligaduras.

En el informe se menciona la presencia de perfil genético de la fallecida en diversas evidencias, de las cuales resultan más relevantes las obtenidas de una mancha hallada en el maletero del coche de la víctima y una piedra hallada en el pantano.

D) CONSIDERACIONES MÉDICO LEGALES.

1.- Causa de la muerte.

La autopsia practicada revela como lesiones fundamentales las descritas en la región cráneo-facial, que determinan la afectación de las estructuras cerebrales, por lo que se establece como causa inmediata de fallecimiento la destrucción de centros vitales y como causa fundamental los traumatismos cráneo-encefálicos.

2.- Etiología médico legal.

La localización e intensidad de la lesiones así como las circunstancias acompañantes (presencia de ligaduras), el lugar del hallazgo del cadáver (manipulación posterior del cadáver), imponen una etiología médico legal homicida.

3.- Instrumento causante.

Tras la finalización de la autopsia, se afirma de forma preliminar, la existencia de dos o más grupos de traumatismos directos sobre la región cráneo facial. En este sentido, podrían discriminarse:

- Al menos un impacto directo sobre la región malar, mediante un objeto o instrumento de superficie lisa o roma, ya que no existe lesión cutánea acompañante.

- Un impacto al menos, sobre la región oral. En esta localización, es posible que las heridas contusas sean consecutivas a atrapamiento de los tejidos entre el objeto responsable y la arcada dentaria (de bordes irregulares-cortantes), lo que dotaría de ese carácter inciso-contuso que se ha afirmado. No es posible por lo tanto determinar con suficiente certeza las características del posible objeto lesivo.

- Con alta probabilidad, varios impactos en la región derecha del cráneo (la curvatura craneal hace muy poco probable que todos ellos respondan a un único gesto, y salvo que se presente un posible objeto que cumpla con esas premisas, es inevitable aceptar la presencia de más de uno). Estas lesiones deben estar causadas por un objeto contundente, de superficie irregular y constituido por zonas romas y zonas más afiladas, dada la presencia de heridas en el cuero cabelludo separadas por tejido cutáneo indemne.

Una vez finalizada la autopsia, los médicos forenses encargados de la misma se reúnen con los agentes de la Ertzaintza al cargo de la investigación, y se traslada toda la información obtenida durante la necropsia. Atendiendo a las características mencionadas de las lesiones del cuero cabelludo y cráneo, el patólogo Luis Miguel Querejeta responsable principal de dicho caso, les plantea la posibilidad de que el objeto causante sea una piedra, ya que la misma podría cumplir las características genéricas necesarias anteriormente descritas.

Posteriormente, la Ertzaintza informa del hallazgo de una piedra en el maletero del coche de la víctima que presenta restos biológicos de la victima (informe sección genética de la Ertzaintza), lo que permite identificar sin género de duda a dicha piedra como objeto causante de las lesiones que finalmente determinan la muerte.

4.- Data de la muerte.

Las circunstancias que envuelven el lugar de levantamiento, que hacen sospechar la posibilidad de la existencia de otro lugar de los hechos, con condiciones climatológicas y ambientales muy diferentes, dificultan mucho la estimación de la data, y obligan a la máxima prudencia.

La aplicación estricta de las curvas de enfriamiento cadavérico concede una data de 15 horas, más menos 5 horas, desde el momento de la toma en el lugar. No obstante lo anterior, esa horquilla temporal se matiza por los factores que hasta ese momento son conocidos y que indican un enfriamiento más rápido: humedad, sumersión temporal, ropas muy finas, delgadez,

muerte con hemorragia. En definitiva se acota al rango mínimo, que se sitúa alrededor de las 8-10 horas.

5.- Dinámica de la agresión.

Inicialmente, tras la finalización de la autopsia y a expensas de los estudios complementarios solicitados, se establecen los siguientes elementos relevantes:

- la ausencia de lesiones de defensa;
- aparente ausencia de movilidad durante los traumatismos hemicraneales derechos;
- la aparente vitalidad de los traumatismos faciales;
- la ausencia de permanencia prolongada en el agua, por falta de maceración palmo-plantar;

Por todo ello, podría proponerse que la víctima fue sorprendida por traumatismos faciales directos, para luego quedar expuesta a uno o más traumatismo craneales derechos -sin defensa efectiva-. En un momento posterior se produciría la ligadura de manos y pies -dada la ausencia de reacción tisular- y, finalmente, en un periodo de tiempo corto antes de su extracción, la víctima habría sido introducida en el agua.

Una vez obtenidos los resultados de todos los estudios complementarios solicitados, tanto de las evidencias médico forenses como de las evidencias criminalísticas, se pudieron matizar algunos de los aspectos, quedando demostrado desde el punto de vista médico legal la existencia de dos momentos de agresión:

a) Un primer momento que se caracteriza por un (al menos uno) traumatismo en hemicara derecha, con objeto romo o liso (ya que no presenta alteraciones en la integridad de la piel), y un (al menos uno) traumatismo en región oral, cuando la víctima aún estaba viva; esta última afirmación radica en la presencia de un diente y una hoja vegetal en el estómago, ya que para que el diente que ha sido arrancado por el traumatismo aparezca en el estómago es necesario la existencia de una deglución activa de la víctima, y por lo tanto que ésta esté aún viva [7]. Respecto al posible objeto/instrumento causante de las lesiones orales, no se puede afirmar de forma categórica, ya que los labios descansan sobre las estructuras dentarias con una superficie o borde cortante, por lo que la acción de un instrumento liso también podría dar lugar a las heridas observadas.

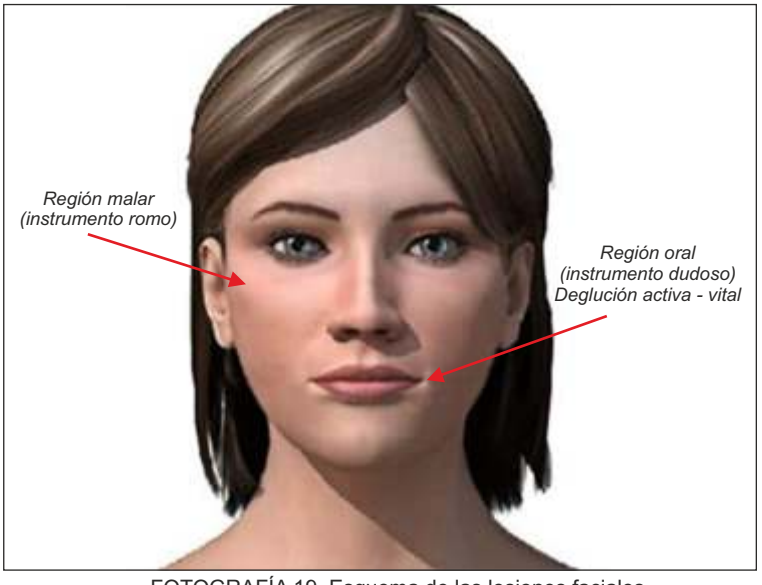

FOTOGRAFÍA 19. Esquema de las lesiones faciales.

b) Un segundo momento de agresión en la que se producen las lesiones en el cuero cabelludo / cabeza. Dichas lesiones se encuentran muy circunscritas en un área, la región parieto-temporal derecha, lo que permite intuir una inmovilidad o una inconsciencia de la víctima, ya que si no, el propio instinto y movimiento defensivo de la víctima daría lugar a una topografía lesional más amplia. Además, atendiendo a la localización de las lesiones y al posible objeto causante, lo más cómodo para ejecutar esta agresión es que la víctima se encuentre en un plano inferior al agresor y que la cabeza descanse en el momento de la agresión sobre una superficie blanda (ya que no existe ninguna lesión evidenciable en el cuero cabelludo de la región izquierda de la cabeza). El objeto con el que se realizan estas lesiones es la piedra hallada en el maletero en la que se han encontrado restos biológicos de la víctima.

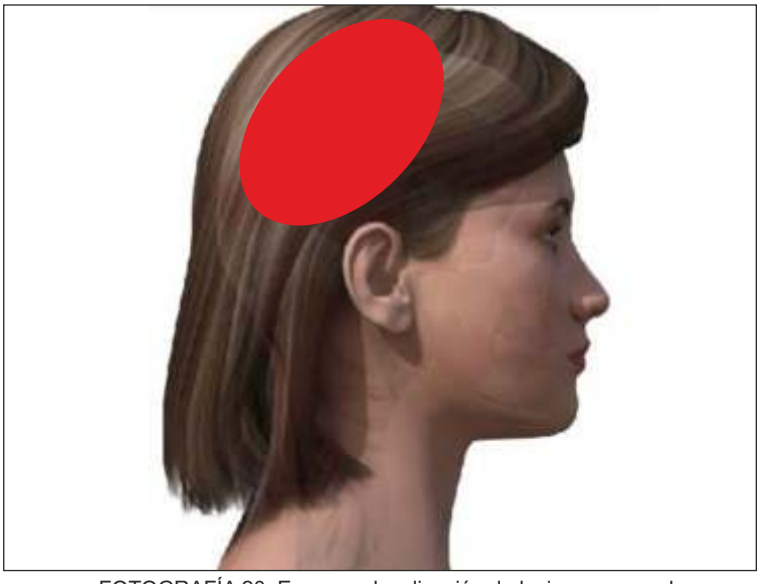

FOTOGRAFÍA 20. Esquema localización de lesiones craneales.

Respecto a las ligaduras, la ausencia de reacción tisular vital en las ataduras de las manos implica que la víctima no realizó movimientos con ellas puestas, lo que permitiría considerar que ésta fue maniatada fallecida, o en una situación de inconsciencia como resultado de los traumatismos faciales recibidos.

Y hasta aquí podemos llegar. Esto se corresponde con una interpretación objetiva y rigurosa de los hallazgos encontrados y de los resultados de las pruebas complementarias. Cualquier exceso, formaría parte de una "*novelación*" más que una aséptica interpretación. Es importante reconocer la valía de la Patología Forense pero también nuestros límites, y siempre ser honestos con los hallazgos y la interpretación de los mismos. Trabajamos sobre posibles hipótesis, y sobre ellas nos tenemos que pronunciar, pero no se puede aspirar a novelar un hecho delictivo hasta el último detalle.

E) MARCO JURÍDICO.

Aproximadamente seis meses después del hallazgo del cadáver, y tras una muy importante investigación policial, se procede a la detención del presunto autor de los hechos, un menor de 17 años de edad, motivo por el cual el hecho fue enjuiciado y sentenciado por el Juzgado de Menores. En el pronunciamiento penal se recogía entre otros declarar al menor como autor de un delito de robo con intimidación y empleo

de instrumento peligroso, de un delito de asesinato, de un delito de robo de vehículo a motor ajeno y de un delito contra la seguridad vial. Se establecieron, entre otras, las siguientes medidas: 10 años de internamiento en régimen cerrado complementada con la medida de 5 años de libertad vigilada con asistencia educativa, medida que se aplica fundamentalmente por la gravedad de los hechos y con la finalidad de que el menor asuma las consecuencias de sus actos.

Uno de los elementos capitales para demostrar la autoría del menor radicaba en la presencia de restos biológicos de éste en diversos objetos encontrados, entre ellos el cordón de zapatilla que se hallaba uniendo ambas muñecas. Tras la sentencia, por el Letrado del menor se interpone recurso ante la Audiencia de Gipuzkoa, planteando por primera vez la existencia de serias dudas respecto del cumplimiento de la Cadena de Custodia, fundamentalmente de esta evidencia, y se solicita la invalidez de la misma.

La sentencia de la Audiencia Provincial de Gipuzkoa, si bien indica la no necesidad de aclarar este extremo ya que se trata de una cuestión nueva no alegada en primera instancia y planteada en el recurso de apelación, realiza una valoración y aclaración al respecto. Y es aquí, donde dicha argumentación se ha de sustentar en un trabajo médico forense y policial meticuloso, ya que cualquier resquicio puede ser aprovechado, como se puede apreciar, para poner en duda el valor de pruebas fundamentales.

Respecto al cordón de zapatilla que portaba la víctima en las muñecas, la sentencia recoge: "*fue ocupado por los médicos forenses que efectuaron el levantamiento del cadáver. Mencionan su existencia, junto a las otras ligaduras en ambas manos… Lo vemos en varias fotografías efectuadas por los médicos forenses en el embalse donde apareció el cadáver y en la sala de autopsias, en la documentación presentada por dichos peritos en el acto de la audiencia, que hemos admitido como prueba en esta alzada*". *"…en el folio 149 consta documento firmado por el médico forense Dr. Querejeta – que intervino en el levantamiento de cadáver y en la autopsia – y por el agente de la Ertzaintza (…) de diversos sobres conteniendo evidencias, uno de los cuales contiene cordón de manos y se identifica como "sobre de custodia 1702".*

Esta particularidad de los entresijos jurídicos nos sirve para recordar la necesidad de ser escrupulosos en la cadena de custodia tanto del cadáver como de las evidencias halladas y remitidas para su estudio, la necesidad de utilizar bolsas y sobres de custodia que garanticen su precintado, y de documentar todo el proceso para luego poderlo demostrar. Es una labor en ocasiones tediosa, pero de su buen cumplimiento deriva posteriormente la posibilidad o no de demostrar la validez de las pruebas periciales.

Bibliografía.

1. GISBERT CALABUIG, J.A; Medicina Legal y Toxicología, 6ª ed. Masson, Barcelona 2004. Pag. 309.
2. Artículo 410 del Código Penal de 1973. Ley Orgánica 10/1995 del Código Penal.
3. https://sevilla.abc.es/andalucia/malaga/sevi-caso-lucia-vivar-padres-nina-aparecida-muerta-vias-pizarra-pediran-reabrir-caso-201910050845_noticia.html
4. VALLEJO G, AZPARREN J.E, SÁNCHEZ DE LEON M.S, CONTARDI L, VALVERDE J.L. Pruebas Biológicas complementarias en las muertes por sumersión. 2011. Revista Española de Medicina Legal.
5. Datos de Gesell (revisados por Knobloch), Shirley, Provence, Wolf, Bailey y otros autores. Nelson, tratado de pediatría
6. REINHARD B. DETTMEYER. Forensic Histopathology, Fundamnetals and Perspectives. 2011. Springer.
7. NADJEM H, POLLAK S, WINDISCH W, GROBE PERDEKAMP M, THIERAUF A. Tooth aspiration: its relevance in medicolegal autopsies. 2010 Forensic Science International.

EL USO DE LA TOMOGRAFÍA COMPUTARIZADA AL SERVICIO DE LA MEDICINA FORENSE EN LA INVESTIGACIÓN DE LAS LESIONES.

THE USE OF COMPUTARIZED TOMOGRAPHY IN THE INVESTIGATIONS OF INJURIES IN FORENSIC MEDICINE.

DEL VALLE PEREZ D.[1], MORALES SANTOS A.[2] , GARCIA MARCOS J.[3]

RESUMEN.
La investigación médico forense aplicada sobre la dinámica de ejecución de las lesiones está siendo apoyada por el concurso de las nuevas tecnologías y las aportaciones técnicas de los médicos de instituciones sanitarias que con sus conocimientos específicos ayudan en la concreción de la compatibilidad de lesiones y declaraciones. El presente artículo revisa la actuación conjunta en un caso tipo y muestra la evolución de la investigación y las grandes posibilidades que la cooperación médico-forense y sanitaria puede aportar a nuestras investigaciones.

PALABRAS CLAVE: Tomografía computerizada tridimensional de cortes múltiples (3D-MSCT), forenses, aplicaciones computerizadas-imágenes virtuales, investigación forense de las lesiones.

ABSTRACT.
The applied forensic medical investigation on the dynamics of the execution of the injuries is being supported by the competition of new technologies and the technical contributions of the doctors of health institutions with their specific knowledge help (aids) in the concretion of the compatibility of injuries and declarations. This article reviews the joint action in a typical case and shows the evolution of the investigation and the great possibilities that medical-forensic and health cooperation can contribute to our investigations.

KEY WORDS: 3D-MSCT: Multi-slice computer tomografy, forensics, computer applications-virtual imaging, forensic investigation of the injuries.

CONTACTO: David del Valle Pérez. Instituto Vasco de Medicina Legal. Subdirección Gipuzkoa. Plaza Teresa de Calcuta s/n. 20012. Teléfono: +34943004350; e-mail: delvalle.d@justizia.eus.

1. INTRODUCCIÓN.

Desde finales del siglo pasado hasta la actualidad, la medicina forense se ha visto implicada cada vez más frecuentemente en la investigación y valoración técnica de lesiones violentas de cierta importancia judicial, en las que el valor anatómico-espacial de la actuación de un sujeto durante el curso de unos hechos delictivos con resultado de lesiones, se convertía en pieza clave de la propia instrucción judicial. En suma, se trata de conocer judicialmente, con los datos más técnicos posibles, lo realmente ocurrido durante una agresión ante declaraciones contrapuestas de víctima y agresor.

Así, la valoración médico-forense de la compatibilidad o no, de lo declarado con lo realmente ocurrido respecto de la génesis de unas lesiones, de los testimonios recabados de la víctima, agresor o incluso de los testigos sobre cómo se produjeron los hechos, se ha convertido en una actuación habitual y muy relevante en la práctica médico forense diaria.
De los clásicos aprendimos la relación entre las lesiones e instrumentos lesivos y de los mecanismos con ciertas dinámicas agresoras. Sin embargo, de los clínicos y patólogos actuales estamos conociendo el valor de otros factores implicados y ciertamente relevantes en estas investigaciones como la habitual movilidad espacial de los sujetos implicados

1. Médico Forense Experto en Traumatología Forense. Jefe del Servicio de Clínica Forense del Instituto Vasco de Medicina Legal. Subdirección de Gipuzkoa. Donostia-San Sebastián.
2. Médico Especialista en Radiodiagnóstico. Jefe de Sección del Servicio de Radiodiagnóstico del Hospital Universitario Donostia. Donostia-San Sebastián.
3. Magistrado del Juzgado de Instrucción Nº3 de Donostia-San Sebastián.

durante la agresión, la importancia de evitar buscar situaciones o dinámicas ilógicas ante situaciones que surgen generalmente de forma espontánea, y la necesidad de eludir establecer sistemáticas de agresión fijas o predefinidas a priori sin valorar la agresión en un contexto global.

De lo anterior, si pretendemos aproximarnos a la realidad de una acción lesiva el tándem agresor-víctima, sobre un espacio y contexto concreto según las distintas circunstancias posibles resulta irrenunciable.

Efectivamente, en los últimos años, las experiencias y valoraciones de relevantes profesionales médico forenses en la valoración patológica forense de las lesiones por arma blanca o arma de fuego como el Dr. Luis Miguel Querejeta, nos han dirigido en esa dirección y nos han permitido comprender la importancia de situar en segundo plano las visiones clásicas sobre sistemáticas de génesis de una lesión, para centrarnos espacialmente en la globalidad de elementos que pueden permitirnos visualizar de una forma técnicamente más aproximada y por lo tanto más científica, la forma en la que se cometieron las lesiones.

Añadido a lo anterior, el desarrollo técnico de medios materiales digitales fotográficos, radiológicos y visuo-espaciales técnicamente avanzados en general, junto con las dinámicas de cooperación entre los Institutos de Medicina Legal y la red sanitaria asistencial, en nuestro caso Osakidetza, y en concreto el Servicio de Radiodiagnóstico del Hospital Universitario Donostia, han permitido generar unas inercias de trabajo e investigación inimaginables hace unos años y lo que es más relevante, han generado un clima de interactuación y mejora científica ciertamente loable en este tipo de peritaciones médico-forenses.

Cada vez más autores son de la opinión de que el médico forense ha de conocer las nuevas tecnologías en especial la morfometría geométrica a partir de modelos digitales tridimensionales. [1]

Así, algunos avanzan la posibilidad de determinación de elementos tan importantes médico-legalmente como el intervalo post mortem, especialmente en investigaciones criminales mediante la evaluación tomográfica de la hipóstasis intracardiaca como un método adicional para tal propósito. [2]

Muchos reconocen técnicamente que las investigaciones post mortem están cada vez más asistidas por la tomografía computerizada tridimensional de cortes múltiples (3D-MSCT) y en casos de heridas balísticas, ésta puede proporcionar una descripción precisa de la ubicación de la bala, fracturas óseas y, lo que es más interesante, una visión clara de la trayectoria intracorpórea (trayectoria de la bala). [3]

Pero lo que quizás resulta más práctico técnicamente es que este tipo de estudios complementarios responden de forma muy válida a dos fundamentos generales muy importantes en la práctica de la medicina forense: desde un punto de vista científico, proporciona una mejor comprensión de los hechos, y desde una visión didáctica: permite exponer claramente de cara al tribunal lo que realmente ocurrió.

El Hospital Universitario Donostia, situado en Donostia-San Sebastián, viene cooperando desde hace años con el Instituto Vasco de Medicina Legal en la investigación de las lesiones en agresión, tanto por arma blanca como por arma de fuego, mediante la realización de estudios radiológicos de última generación como el 3D-MSCT y la aportación técnica en la interpretación radiológica de sus imágenes.

Así, el Servicio de Urgencias de este Hospital, tiene protocolizado por defecto, ante situaciones lesivas de cierto riesgo vital, la práctica de un TAC multicorte previo a cualquier actuación quirúrgica que permita disponer de una apreciación global del sujeto a su entrada al sistema hospitalario. De esta forma, siempre se podrá disponer de elementos visuales sobre su estado y lesiones al ingreso y de ello poder manejar datos reales sobre su evolución.

Añadido a lo anterior, el Servicio de Radiodiagnóstico, se encarga no solo de estudiar estas imágenes, sino de que, conociendo la importancia de las mismas para la actuación médico-forense, generar tomas y presentaciones específicas y preservarlas digitalmente para la investigación médico-forense posterior. Sus recomposiciones 3D más allá de su novedad práctica, resultan fundamentales en el curso de la investigación médico-legal.

2. EL ROL DE LA TOMOGRAFIA COMPUTARIZADA MULTIDETECTOR (TCMD).

A) HISTORIA: PRIMERAS ETAPAS.

La Tomografía computarizada (en adelante se utilizará el acrónimo: TC) fue desarrollada en 1972 por Godfrey Hounsfield y Allan Cormack como un medio de reproducir imágenes transversales (axiales) del cuerpo humano. Fruto de esta contribución, ambos compartieron en 1979 el Premio Nobel de medicina.

La primera aplicación documentada de TC en el ámbito forense se llevó a cabo en el año 1977 al analizar el patrón de la lesión provocada por arma de fuego en un cráneo [4]. Debido a que en aquel tiempo, las limitaciones técnicas no permitían la reconstrucción en tres dimensiones (3D) del estudio y que la calidad y resolución eran pobres; son pocos los casos reportados del uso cotidiano de esta tecnología en el ámbito médico legal.

E l uso de TC para el análisis balístico terminal fue descrito por primera vez en 2002 en Croacia, durante la Guerra del territorio de la antigua Yugoslavia [5].

B) EVOLUCIÓN: TOMOGRAFÍA COMPUTARI-ZADA MULTIDETECTOR.

El progreso tecnológico de la Tomografía Computarizada multicorte o multidetector, TCMC o TCMD (en adelante se utilizará el acrónimo TCMD), ha sido posible:

- Por el desarrollo de múltiples conjuntos de detectores que pueden generar imágenes de múltiples 'cortes' en una rotación.

- Con reducción del tiempo necesario para escanear una longitud corporal promedio en menos de 6 segundos.

- Mediante el uso de computadoras más potentes y sofisticadas que mejoran el procesamiento y reconstrucción de la imagen. Permitiendo obtener imágenes rápidas de todo el cuerpo con una adquisición en tres dimensiones (3D) casi perfecta. Consiguiendo que la resolución en el plano longitudinal “z”, sea casi tan buena como en los planos axiales “x” e “y. El resultado es una imagen isotrópica, que permite la manipulación de las imágenes y la revisión en cualquier plano deseado (reconstrucción multiplanar o MPR).

En el año 2003, un grupo de investigación en Suiza, acuñó término "Virtopsy”, utilizando para representar el concepto de autopsia virtual [6,7].

En 2005, el Instituto de Medicina Forense, Victoria, Australia, implantó un TC de 16 detectores dentro de su instalación mortuoria, permitiendo el examen de rutina post-morten [8].

C) TÉCNICAS DE POSTPROCESADO MORFOLÓGICO DE LAS IMÁGENES [9-14].

Cuando realizamos una TCMD obtenemos una serie de datos brutos, con los cuales se realiza:

- En primer lugar, una reconstrucción primaria en el mismo plano que en el que se han adquirido las imágenes (usualmente el axial), con un grosor predeterminado; son las que usamos para la interpretación inicial del estudio.

- Posteriormente se realiza una reconstrucción secundaria de cortes más finos, que nos permite efectuar un análisis volumétrico. Es este elemento de imágenes con el que el radiólogo realiza reformateos (reconstrucciones), en otros planos del espacio distintos, renderizaciones volumétricas o cualquier otro postprocesado que deseemos.

Sin ánimo exhaustivo vamos a describir las técnicas de postprocesado, de uso más frecuente en Medicina Forense (Tabla 1).

TÉCNICAS DE POSTPROCESADO: Tipos de reconstrucciones		
Multiplanares	**MPR** ***Multi Planar Reconstruction*** **Reconstrucción multiplanar**	**- Eje sagital**
		- Eje coronal
		- Oblícuas
		- Curvas
		- Trayecto libre
Volumétricas 3D	**AIP - Proyección de Intensidad Media** ***Medium Intensity Projection***	
	MIP - Proyección de Máxima Intensidad ***Maximum intensity projection***	
	Mini MIP - Proyección de Mínima Intensidad ***Minimun intensity Projection***	
	SSD - Reconstrucciones de Sombreado de Superficie ***Shadow Surface Rendering***	
	VR - Representación de Volumen ***Volume Rendering***	
	Herramientas de recorte	

TABLA 1: Tipos de reconstrucciones

1. Reconstrucción multiplanar (MPR).

No es una reconstrucción tridimensional sensu estricto, sino una deformación geométrica del volumen de datos, generando imágenes en distintos planos.

La reconstrucción multiplanar nos permite obtener imágenes con una orientación diferente a la original con la que se adquirieron los datos (axial) y a partir de estos obtener imágenes con orientación sagital, coronal (Fotografía 1); oblicua, curva (Fotografía 2) o de trayecto libre.

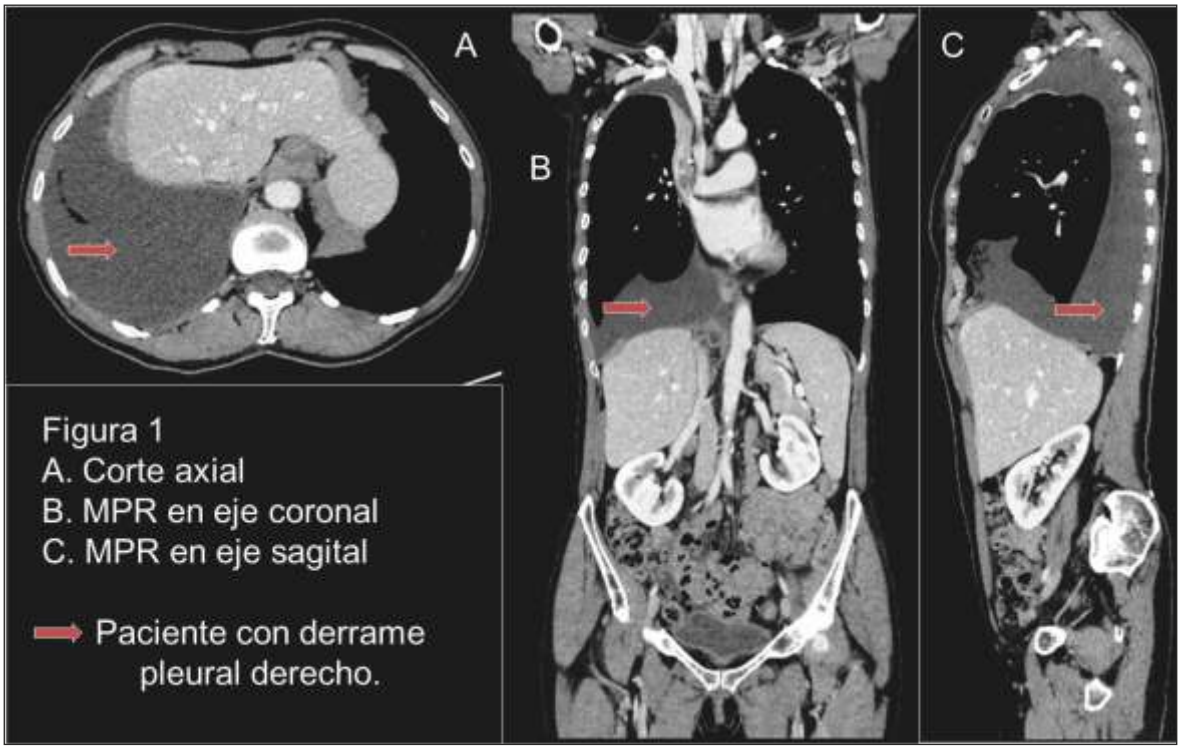

FOTOGRAFÍA 1: Imágenes con orientación inicial-axial, sagital y coronal.

Las reconstrucciones curvo-planares permiten incluir una estructura anatómica completa en una sola imagen y son particularmente útiles en el estudio de estructuras vasculares, uréteres etc.

FOTOGRAFÍA 2: Imágenes con orientación oblicua-curva.

2. Reconstrucción volumétrica – 3D.

Las imágenes en 3 dimensiones (3D), se generan mediante una gran variedad de algoritmos matemáticos, que requieren el manejo de un gran volumen de información, en una serie de operaciones que incluyen la adquisición, el reensamblaje y la edición de los mismos.

Existen varias técnicas de reconstrucción tridimensional:

a) Proyección de Intensidad Media, *Medium Intensity Projection* (AIP). Fotografía 3.

Las imágenes AIP representan el promedio de los valores de atenuación. Con la AIP se obtienen imágenes con una apariencia similar a los tradicionales cortes axiales con baja resolución de contraste. Esto puede ser útil para la caracterización de las estructuras internas de un órgano sólido o las paredes de estructuras huecas como vasos sanguíneos o intestino.

b) Proyección de Máxima Intensidad, *Maximum intensity projection* (MIP). Fotografía 3.

Las imágenes MIP muestran sólo los valores de atenuación más altos. Son especialmente útiles para crear imágenes angiográficas, urográficas y pulmonares.

c) Proyección de Mínima Intensidad, *Minimun intensity Projection* (MinIP). Fotografía 3.

Las imágenes MinIP muestran sólo los valores de menor atenuación. Esta técnica puede ser útil para valorar la vía aérea, zonas de atrapamiento aéreo y en la detección de enfermedad de las vías aéreas pequeñas.

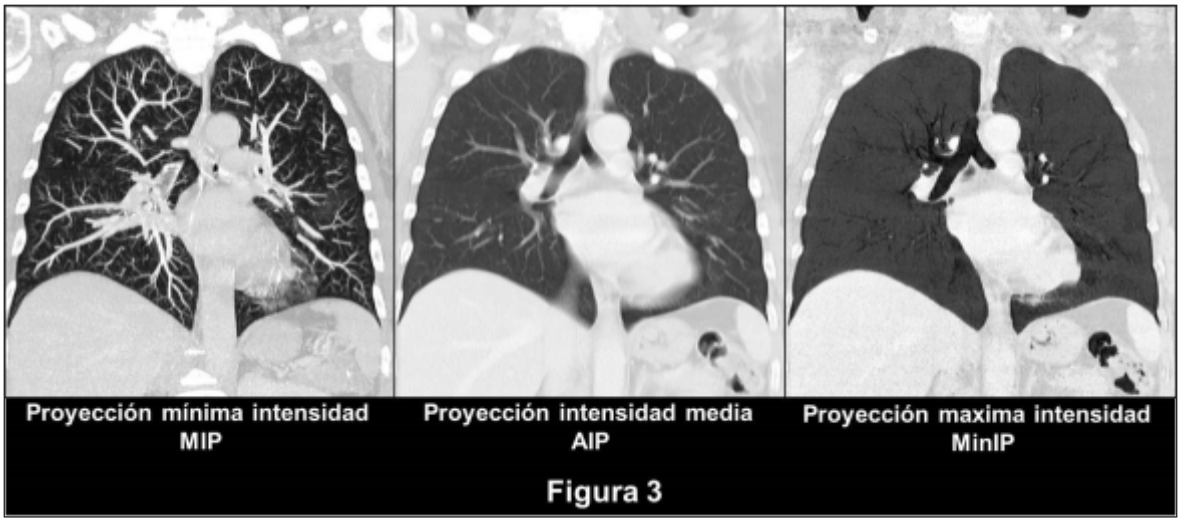

FOTOGRAFÍA 3: Imágenes con distintas intensidades de proyección.

d) Reconstrucciones de Sombreado de Superficie, *Shadow Surface Rendering* (SSD). Fotografía 4.

Se fundamentan en la representación tridimensional de las superficies dentro de un volumen de datos determinado.

FOTOGRAFÍA 4: Imágenes con reconstrucción de superficie.

e) Representación de Volumen, *Volume Rendering* (VR). Fotografía 5.

Es una técnica de reconstrucción tridimensional que consiste en: la asignación de valores de opacidad de 0% a 100%; la reproducción de un tipo específico de tejido (hueso, tejidos blandos, vasos, aire o grasa) y el sombreado de escala de grises y color.

FOTOGRAFÍA 5: Imagen con representación de volumen.

f) Segmentación de volumen: herramientas de corte. Fotografía 6.

La segmentación permite, con sus herramientas de corte, que algunas porciones de la imagen puedan ser selectivamente incluidas o excluidas. Este proceso requiere el reconocimiento del tejido, así como la delineación de límites espaciales entre los tejidos. Se puede realizar de forma automática o manual.

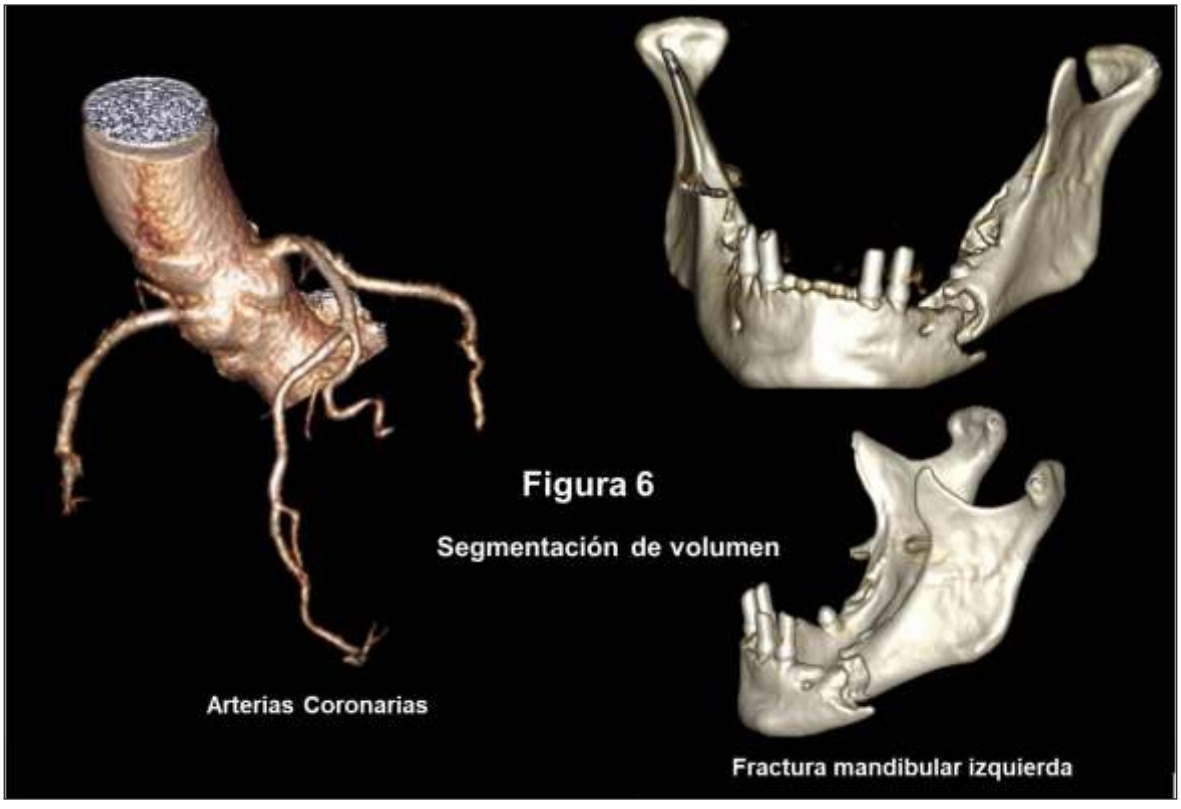

FOTOGRAFÍA 6: Imágenes con segmentación de volumen.

• La combinación de estas técnicas genera valor diagnóstico (Fotografía 7), ya que presentan una reconstrucción tridimensional de la anatomía y hacen más entendibles las informaciones radiológicas por parte de los médicos forenses a otros profesionales del ámbito judicial como jueces y fiscales.

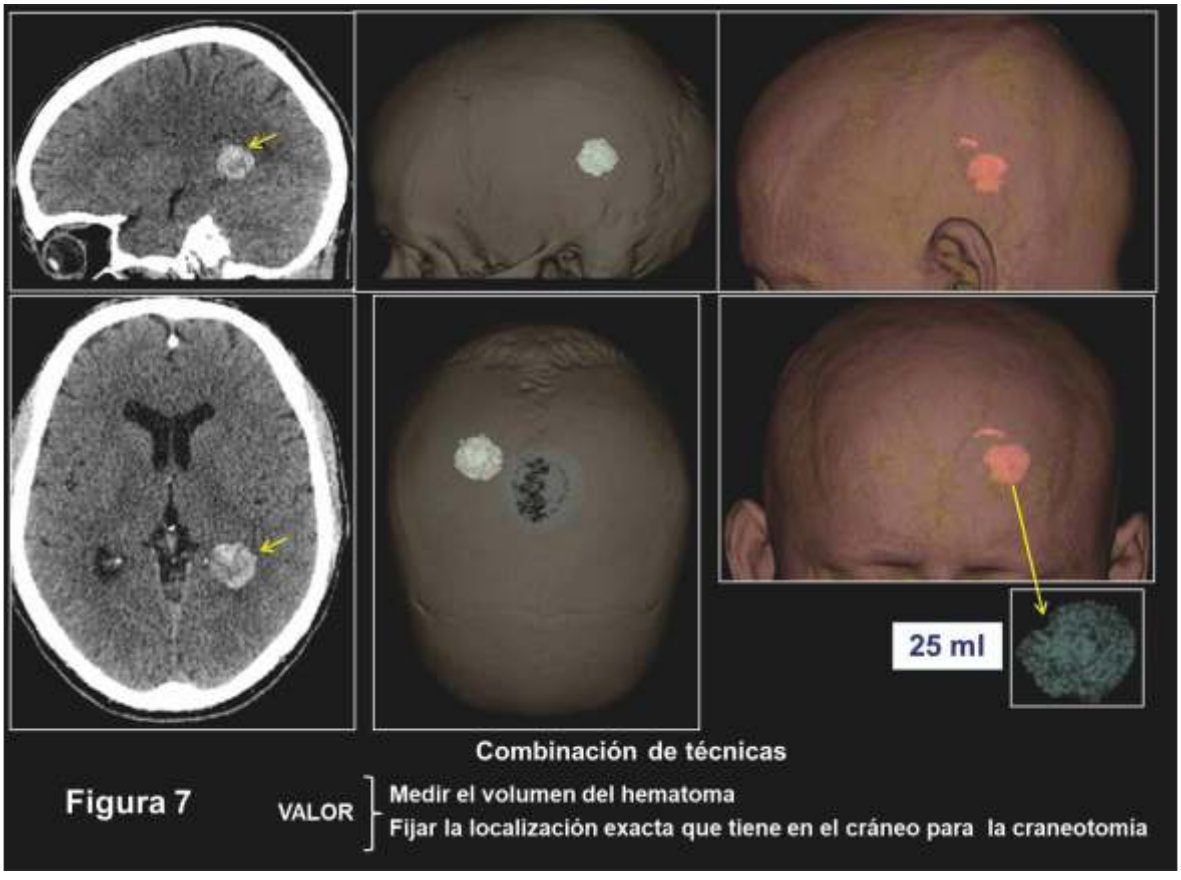

FOTOGRAFÍA 7: Imágenes de combinaciones y reconstrucción tridimensional.

3. CONTEXTO MÉDICO MULTIDISCIPLINAR.

En este contexto médico multidisciplinar, resulta frecuente que el médico-forense sea llamado al concurso de la investigación de las lesiones cuando la lesión ya ha sido tratada (cerrada-suturada o incluso intervenida), por lo que la apreciación de las características de aquella: morfología, colorimetría etc., resulta distorsionada o simplemente es imposible de realizar y con ello difícilmente es posible valorar trayectorias, distancias, y en general los parámetros necesarios para poder dar una determinada credibilidad a una u otra versión sobre lo sucedido.

El uso del 3D-MSCT en el área forense ofrece grandes beneficios como la posibilidad de ilustrar detalles de lesiones óseas, trayectos de lesiones, identificación de cuerpos extraños (proyectiles o esquirlas). Esto permite la demostración gráfica de estos hallazgos, incluso para aquellas personas que trabajan en el ámbito legal, pero que no cuentan con conocimientos médicos, como policías, abogados, jueces, etc. [3]. Este es otro elemento a tener en cuenta, toda vez que tan importante es corroborar una dinámica lesiva como saber trasmitirla al tribunal y en su caso a un jurado.

A lo largo del presente artículo, desarrollaremos un caso en nuestra opinión relevante en el que esta evaluación radiológica especializada permitió comprender la dinámica de una agresión impensable de valorar sin estos hallazgos.

Muchos son los casos valorados estos últimos años, pero quizás este que exponemos, por su carácter didáctico y el interés de

compartirlo con todos los compañeros en nuestra especialidad, sea de especial relevancia.

4. DATOS DEL CASO.

Desde el Juzgado de Instrucción correspondiente, se solicita la actuación del médico forense de Guardia, a los efectos de realizar una valoración técnica de las lesiones de una supuesta víctima de violencia de género. La citada habría llamado al 112 (teléfono de emergencias) recabando la necesidad de una ambulancia, informando que "en su defensa" y en el curso de una agresión de género, habría causado lesiones importantes a su pareja y supuesto agresor con el que convivía.

El sujeto fue trasladado al Hospital de referencia próximo a su domicilio, quedando ingresado en la unidad de CMI a resulta de las lesiones derivadas, y ella, tras su paso por dependencias policiales, al Juzgado de Guardia.

El médico forense acudió inicialmente a reconocer a la supuesta víctima al Juzgado de origen y posteriormente al supuesto agresor al Hospital de referencia. El estudio lesional inicial de la supuesta víctima resultó negativo respecto de lesiones físicas, mientras que la valoración hospitalaria del supuesto agresor reveló como diagnósticos iniciales:

- Herida inciso-punzante subescapular izquierda de unos 4 cm. lineal, de aspecto limpio, bordes no necrosados que afectaba a planos profundos, y que en TAC mostraba pequeño hemotórax izquierdo, discreto aumento de densidad de parénquima pulmonar en margen posterior del LII, sugestivo de hemorragia.

  Fractura de 7º arco costal posterior y mínimo enfisema en planos musculares. Esta herida se encontraba ya suturada con 4 puntos de sutura y pegamento biológico. (Fotografías 8a y 8b).

FOTOGRAFÍAS 8A Y 8B. Localización y detalle.

- Herida en antebrazo izquierdo de unos 6 cm, que afectaba a plano muscular, junto con hipoestesia de 4º y 5º dedos, movilidad conservada pero dificultosa, sobre todo flexión del 5º dedo.

  (De acuerdo con el informe quirúrgico: sección de vientres musculares del flexor cubital del carpo, flexor común superficial de los dedos y del flexor radial del carpo. Sección del nervio cubital). (Fotografía 9).

FOTOGRAFÍA 9. Cicatriz de la lesión antebrazo.

Las referencias declaradas sobre el desarrollo de los hechos resultaron claramente diferentes. Así, mientras la mujer explicaba que en el curso de una discusión con su pareja, ésta le había empujado sobre un baúl de la antecama y colocándose encima le habría sujetado por los hombros, motivo por el cual y recordando otra situación de maltrato de una pareja anterior, habría cogido un cuchillo y tras distintos movimientos de ataque se lo habría clavado en el costado izquierdo, el varón confirmaba la discusión, pero informaba de que la mujer tras mediar distintos insultos se habría levantado de la cama dónde se encontraba y habría cogido en la cocina anexa el cuchillo abalanzándose sobre él, pudiendo sujetarle en un momento dado la mano en la que tenía el cuchillo (mano derecha) con su mano izquierda, por lo que la agresora le intentaba golpear con la otra mano, y en esta dinámica de forcejeo, refiere que ella le propinó un golpe en los genitales con la rodilla, por tal motivo y al sentir el dolor genital se agachó e intento girarse y escapar para evitar una cuchillada, momento en el que recibió un nuevo ataque del que derivaría la herida subescapular que presentaba en espalda. No fue capaz sin embargo, de situar temporalmente en la dinámica de la agresión el momento en el que se produce la lesión de antebrazo izquierdo.

Por otro lado, la investigación policial (Ertzaintza) en la inspección ocular aportó elementos relevantes, estableciendo las características específicas de la escena por un lado, las armas blancas localizadas en ella por otro, y la distribución de los indicios derivados de la agresión con multitud de manchas sanguíneas en la zona principal, y baño, así como sus características espaciales. (Fotografías 10 ,11 y 12).

FOTOGRAFÍAS 10, 11 Y 12: Escena de los hechos.

Igualmente, se investigaron y detallaron por la Policía Científica las características de las armas lesivas localizadas. (Fotografías 13 y 14).

FOTOGRAFÍAS 13 Y 14: Arma blanca utilizada (Evidencia Nº2).

Ante la dificultad de valorar una trayectoria que pudiera definir una dinámica de agresión concreta, una vez realizada la actuación sanitaria correspondiente, se planteó la posibilidad de investigar las características iniciales de la lesión, en su caso su recorrido interno y con ambos, dos puntos que permitieran establecer una recomposición lineal del trayecto del arma y con ello una trayectoria que permitiera un cotejo práctico con las versiones aportadas.

Así, partíamos de que, de la declaración de la supuesta víctima, ésta, en situación de defensa sentada sobre el baúl y reclinada sobre el respaldo (cabecero) de la cama situado tras aquel, habría cogido un cuchillo próximo y mientras su pareja le agarraba de los hombros, le habría inferido la lesión en tórax posterior. De lo anterior, y desde una perspectiva exclusivamente anatómica, contextualizada en una dinámica de movimiento y con una supuesta gestión lógica de un arma en el interés de causar lesión, la trayectoria generada determinaría inexcusablemente un trayecto de externo a medial, con dos posibilidades; bien asiendo el cuchillo de arriba abajo (ejecución cubital) o bien de abajo arriba (ejecución radial). La única diferencia vendría establecida, por tanto, sobre si la trayectoria era descendente o ascendente respectivamente.

Por otro lado, la declaración del supuesto agresor lesionado indicaba una ejecución bien distinta, señalando un cierto giro corporal del sujeto hacia la derecha, con alcance posterior izquierdo y trayecto de medial a externo y de arriba abajo.

Evidentemente nos encontrábamos ante versiones claramente contrapuestas anatómicamente, por lo que lo más relevante técnicamente resultaba intentar concretar la trayectoria real y con ella la versión compatible.
El cierre previo de la lesión nos impidió concretar las características de los bordes de la herida y su localización corporal tampoco permitía a priori descartar una u otra versión.

Afortunadamente disponíamos, del estudio tomográfico tipo, realizado a su ingreso, con proyecciones en sendos planos (sagital y axial) que, si bien aportaba información relevante, recomendaba una profundización en las características de los elementos valorables en el interés que indicábamos inicialmente de acreditar científicamente los hechos y poder trasladar una exposición clara y objetivable al tribunal.

No olvidemos que el asunto en cuestión partía de una denuncia de violencia de género, con el añadido componente social respecto de

una actuación de la víctima en supuesta defensa.

Pues bien, la evaluación básica de las imágenes reveló que las proyecciones sagitales mostraban una zona de entrada del arma (con la correspondiente burbuja aérea subcutánea) a nivel superior de la espalda, esto es, medio-escapular izquierdo, con un trazo lineal de aspecto descendente (Fotografía 15), y en un corte más lateralizado hacia la izquierda una fractura-sección costal a nivel de 7ª costilla izquierda, distal (inferior) a la zona de entrada (Fotografía 16).

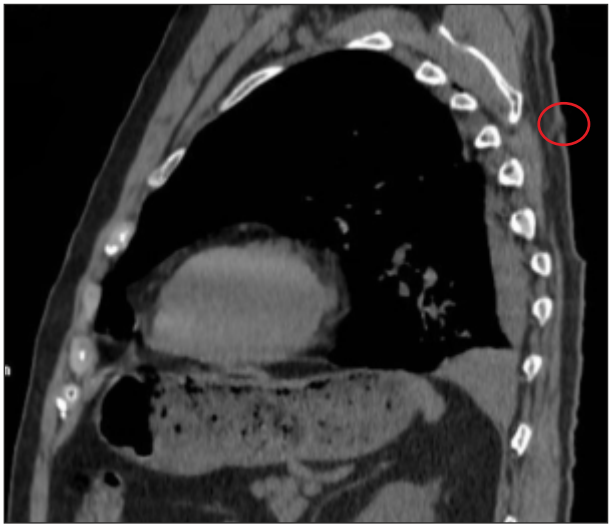

FOTOGRAFÍAS 15 Y 16: Proyecciones sagitales.

Por otro lado, la evaluación de las proyecciones axiales, mostraba la misma entrada lesiva situada en tercio medial de la zona izquierda de la espalda (Fotografía 17) y en un plano inferior una fractura-sección costal en una zona más externa (Fotografía 18).

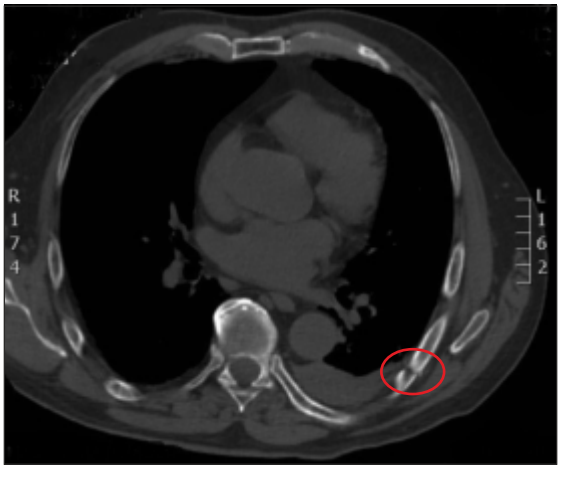

FOTOGRAFÍAS 17 Y 18: Proyecciones axiales.

5. DISCUSIÓN DE LOS RESULTADOS.

La evaluación básica de las imágenes radiológicas resultó cuando menos clarificadora; así, las proyecciones axiales mostraban la zona de entrada del arma con una trayectoria de arriba a abajo hasta dónde se generó la lesión costal.

De lo anterior, aun resultando importante, se mantenía la puerta abierta a las dos versiones toda vez que ambas incluían una trayectoria de arriba a abajo dentro de sus posibilidades. (Fotografía 19)

Sin embargo, las imágenes de los cortes transversales, una vez valorada la lógica expansión costal en maniobras de inspiración o flexión abdominal, eran concluyentes al dejar claro que la trayectoria en ese plano era de medial a externo y no viceversa. (Fotografía 20)

FOTOGRAFÍA 19. Trayectoria en proyección sagital.

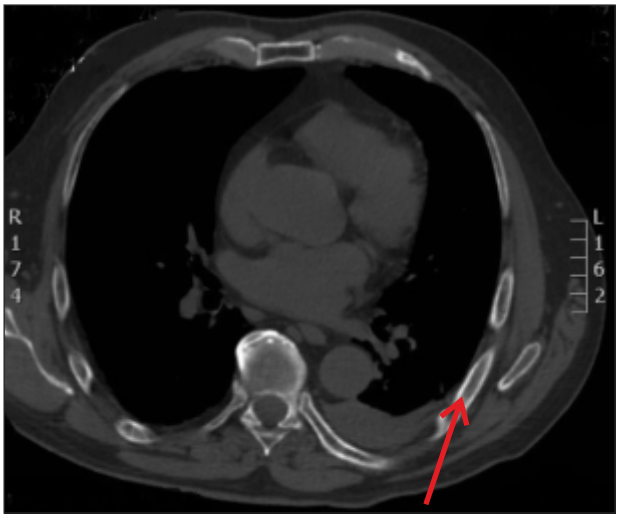

FOTOGRAFÍA 20. Trayectoria en proyección sagital.

Se corroboraba, por lo tanto, la versión del supuesto agresor frente a la de la supuesta víctima.

Llegados a este punto, procedía buscar una exposición clara y objetivable mediante una revisión estricta de los datos y sobre todo un intento de gestionar documental y fotográficamente lo planteado.

La recomposición 3D realizada por el Servicio de Radiodiagnóstico del Hospital Donostia resultó en este sentido concluyente, no solo corroboraba la trayectoria y las lesiones evaluadas en los dos planos iniciales, sino que de la aplicación técnica en filtro óseo se constataba además que para la correcta realización de la prueba el brazo se había abducido y antepulsado (levantado y adelantado) de forma que se había producido la elevación-aladura y desplazamiento anterior de la escápula, lo que permitía así localizar y estudiar perfectamente la lesión costal.

Este hecho resulta expresivamente relevante ya que obviamente, de no haberse producido la agresión en igual situación corporal (con esa extremidad levantada), la escápula hubiera impedido la lesión costal al cubrir la costilla y en todo caso se hubiera generado una lesión ósea bien distinta: la del cuerpo escapular.

De todo ello, resultaba evidente ya no solo una trayectoria definida, sino además una actitud y dinámica durante la agresión que mostraba la movilidad real de la víctima, y reafirmaba, más allá de elementos incluibles en

una discusión general sobre un forcejeo previo, que el sujeto fue agredido prácticamente de espaldas, en actitud de cierta inclinación dorso-lumbar y con giro parcial a la derecha (desde una situación inicial enfrentada a la mujer) y con la extremidad superior izquierda levantada en una actitud defensiva. (Fotografías 21 y 22).

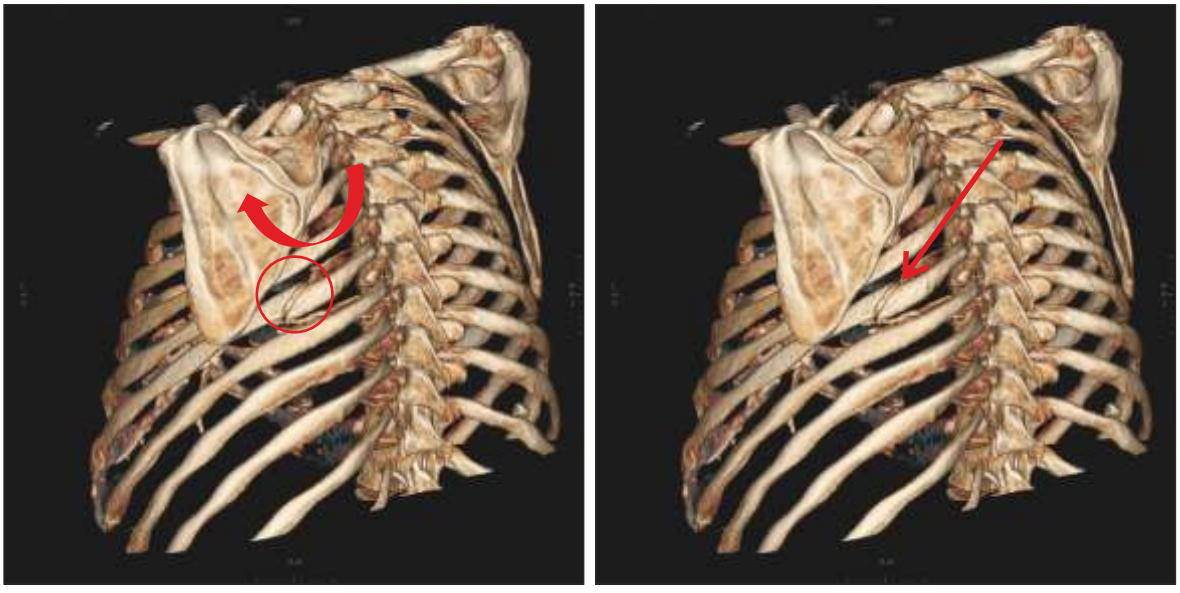

FOTOGRAFÍAS 21 Y 22: Imagen 3D con elevación escapular, localización y lesión costal y trayectoria de la herida.

6. IMPORTANCIA JURÍDICA DEL ESTUDIO.

La cuestión no resulta, en absoluto, baladí desde un punto de vista jurídico. No debemos obviar, por un lado, la Jurisprudencia "clásica" (Sentencias del Tribunal Constitucional de 28 de noviembre de 1991 y del Tribunal Supremo, de 1 de febrero y 7 de marzo de 1994 y de 30 de enero y 9 de julio de 1999) que viene a reconocer la declaración de la víctima como "prueba de cargo" apta para enervar la presunción de inocencia siempre que se cumplan determinados presupuestos o cánones (con matices, eso sí, como los introducidos en dicha Jurisprudencia por Sentencias como la del Tribunal Supremo 140/2004 de 9 de febrero, que viene a exigir, a estos efectos, la presencia de ciertos corroborantes periféricos de carácter objetivo junto a la mera declaración de la perjudicada) ni, por otro lado, el valor probatorio que cabe predicar del Informe Médico Forense que, aún constituyendo criterio u opinion profesional sujeta, como cualquier otra prueba, a la apreciación del Tribunal no deja de emanar, conforme a lo dispuesto en el artículo 470 de la Ley Orgánica del Poder Judicial, de un objetivo colaborador de la Administración de Justicia.

Así las cosas, admitiendo como plausible la versión que la víctima ofrece del hecho denunciado y asumiendo que la misma cumple los condicionantes puestos de manifiesto "*ut supra*" (no podemos olvidar, no obstante, que el estudio lesional de la supuesta víctima resulto negativo) la perjudicada, quien estaba siendo víctima de un ataque "de género" por parte de quien en el momento de los hechos era su pareja (constitutivo, como tal, de un delito del artículo 153 del Código Penal en su apartado 1º que castiga a quien "*golpeare o maltratare de obra a otro sin causarle lesión, cuando la ofendida sea o haya sido esposa, o mujer que esté o haya estado ligada a él por una análoga relación de afectividad*" a una "*pena de prisión de seis meses a un año o de trabajos en beneficios de la comunidad de treinta y uno a ochenta días* (...)"

entre otras) actúa en su propia defensa (artículo 20.4º del Código Penal) cuando, ante tal ataque ilegítimo, toma un cuchillo que, casualmente, se hallaba en una mesilla situada al lado del lugar de la agresión clavándoselo en el costado a su agresor.

De esta manera la mujer, quien acaba causando a su pareja una serie de lesiones que, para su sanidad, requieren puntos de sutura (las cuales, por aplicación de lo dispuesto en el art. 147 del Código Penal tal como ha sido interpretado, entre muchas otras, por la Sentencia del Tribunal Supremo de 21 de julio de 2003 determinarían la existencia de un delito menos grave castigado con penas de prisión de tres meses a tres años o multa de seis a doce meses) pudiera llegar a quedar exenta de responsabilidad criminal por los hechos descritos siempre que se consideraran cumplidos el resto de los requisitos que, al efecto, exige el art. 20.4 del Código Penal por estimar acreditada concurrencia de "legítima defensa".

Escenario bien distinto al trazado por la declaración del investigado quien, aunque, como es conocido, no tiene obligación de decir verdad a las cuestiones que le sean formuladas, pone de manifiesto la existencia de un ataque que, obviando calificaciones más graves (como la que concurriría si se considera que el ataque va directamente dirigido a dañar órganos vitales) determina la existencia de un delito de lesiones de los artículos 147 del Código Penal agravado en los términos del artículo 148 (por el hecho de que se ha utilizado un arma u objeto potencialmente peligroso, para empezar -apartado 1º-, y por la posibilidad, factible, de apreciar un ataque alevoso por el hecho de que se emplea el cuchillo contra la víctima cuando éste escapa y se encuentra, agachado, de espaldas a la autora -apartado 2º-) castigado "*con la pena de prisión de dos a cinco años, atendiendo al resultado causado o riesgo producido*".

Ante versiones contradictorias, ausencia de cualquier otra fuente de prueba y evidencia objetiva capaz "*per se*" de soportar, suficientemente, tanto la versión de los hechos dada por la víctima como la ofrecida, en su descargo, por el investigado el informe Médico Forense relativo al estudio de la trayectoria que pudiera definir la dinámica de agresión concreta resulta fundamental tanto para la investigación de los hechos como, llegado el caso, para su eventual enjuiciamiento.

7. CONCLUSIONES.

La valoración práctica de una agresión requiere además de una visión amplia sobre las posibilidades espaciales en su desarrollo, una gestión documental y fotográfica adecuada, y un prisma visual generoso a la hora de evaluar la dinámica del tándem víctima-agresor a nivel de movilidad e incluso de su concurso en el espacio-tiempo.

La importancia de conocer las necesidades judiciales concretas más allá de resolver nuestros propios planteamientos periciales, resulta evidente, y más aún en algunos casos con cierta impronta social por sus características, sobre su desarrollo judicial y la sentencia definitiva.

La concurrencia de elementos documentales y fotográficos policiales siempre resultan de interés en estas investigaciones, si bien las nuevas tecnologías están llamadas a aportar en Clínica forense elementos muy relevantes en las características de las lesiones iniciales, trayectorias, e incluso en la dinámica concreta en la que se desarrollan los hechos investigados.

En este sentido, la Tomografía Axial Computerizada multicorte (3D-MSCT), aporta a nuestra disciplina una elevada información técnica que, con la colaboración de los radiólogos de nuestros hospitales, puede resultar si no determinante, si relevante en nuestras investigaciones en cuanto a nuestras especificas aportaciones a la propia investigación judicial.

Somos de la opinión de que, de la promoción de estas actuaciones interdisciplinarias, la formación técnica en estas tecnologías y la revisión de los casos que, como éste, investigamos con cierta frecuencia, podemos

obtener una certeza técnica estimadamente apreciable por esa Justicia, patrimonio y deber de todos.

AGRADECIMIENTOS: Sirva el presente artículo como recuerdo y reconocimiento a un magnífico profesor, Médico Forense Experto en Patología Forense y gran amigo, el Dr. D. Luis Miguel Querejeta, Jefe del Servicio de Patología Forense del IVML en Gipuzkoa, quien dejándonos recientemente nos ha motivado a través de este Boletín Galego de Medicina Legal y Forense, a retomar la aportación escrita del conocimiento al resto de compañeros, como el hizo con nosotros hasta su marcha. D.E.P.

Bibliografía.

1. CÁCERES MONLLOR D.A., SALIDO RODRÍGUEZ-MANZANEQUE M.P. El futuro de las nuevas tecnologías de digitalización aplicadas a la medicina legal. Boletín Galego de Medicina Legal e Forense nº. 25. Enero 2019; 28-32.

2. TALITA ZERBINI A, LUIZ FERNANDO FERRAZ DA SILVA A, PEDRO ARTUR LOBATO BAPTISTA B, EDUARDO SEIGO IKARI C, MARINA RODRIGUES DE ARAUJO B, CARMEN DIVA SALDIVA DE ANDRÉ et al. Estimation of *post mortem* interval by tomographic images of intra-cardiac hypostasis. Journal of Forensic and Legal Medicine. Volume 38, February 2016, Pages 111-115.

3. COLARD T, DELANNOY Y, BRESSON F, MARECHAL C, RAUL JS, HEDOUIN V. 3D-MSCT imaging of bullet trajectory in 3D crime scene reconstruction: two case reports. Leg Med (Tokyo). 2013 Nov;15(6): 318-22.

4. ZARCO CONTRERAS F.X., GROSSI S., LUGO PÉREZ A.E., SOTO FLORES V.H., J. ISERN KEBSCHULL, MILLA RALLO L. Autopsia virtual vs autopsia tradicional: utilidad de la tomografía multicorte en la Medicina Forense. SERAM / Poster No.: S-1464. Granada. 24-28 Mayo 2012. Disponible: file:///C:/Users/User/Downloads/SERAM2012_S-1464%20(2).pdf.

5. KORAC Z, et al. The application of computed tomography in the analysis of permanent cavity: a new method in terminal ballistics. Acta clin Croat. 2002; 41 (3): 205 – 2009. Disponible: file:///C:/Users/User/Downloads/01_Korac%20(1).pdf.

6. THALI, M.J., et al. Virtopsy, a new imaging horizon in forensic pathology: virtual autopsy by postmortem multislice computed tomography (MSCT) and magnetic resonance imaging (MRI)--a feasibility study. Journal of Forensic Sciences. 2003; 48(2): 386-403.

7. DIRNHOFER R, JACKOWSKI C, VOCK P, POTTER K.J, THALI MJ. Virtopsy: Minimally Invasive, Imaging-guided Virtual Autopsy. RadioGraphics 2006; 26:1305–1333.

8. O'DONNELL C. et al. Current status of routine post-mortem CT in Melbourne, Australia. Forensic Science, Medicine, and Pathology. 2007; 3(3): 226-232.

9. DOMINGO A, MEZOSI O, BARBERIA E, PERALBO F, SOLÉ JEREZ A, LABATA A. 3D imaging and postmortem CT in gunshot killings. An indispensable tool in the assesment of fatal injuries. ECR 2018. C-2654. https://posterng.netkey.at/esr/viewing/index.php?module=viewing_poster&task=&pi=142718.

10. CODY DD. AAPM/RSNA Physics Tutorial for Residents: Topics in CT. Radiographics. Image Processing in CT. 2002; 22:1255-68.

11. GASCHO D, THALI MJ, NIEMANN T. Post-mortem computed tomography: Technical principles and recommended parameter settings for high-resolution imaging. Medicine, Science and the Law. 2018; 58: 70–82.

12. BLUM A, KOLOPP M, GONDIM P, STROUD T, NOIRTIN P, COUDANE H, et al. Synergistic Role of Newer Techniques for Forensic and Postmortem CT Examinations. American Journal of Roentgenology. 2018; 211: 3-10.

13. MANJÓN JV, MARTÍ-BONMATÍ L, ROBLES M, CELDA B. Postproceso en Imagen Médica: morfología, funcional y molecular. Monográfico: Radiología Digital. 2004; 45: 62 – 70.

14. FISHMAN E.K, NEY D.R, HEATH D.G, CORL F.M, HORTON K.M, JOHNSON P.T. Volume Rendering versus Maximum Intensity Projection in CT Angiography: What Works Best, When, and Why. RadioGraphics 2006; 26:905–922.

CADAVER EN AVANZADO ESTADO DE PUTREFACCIÓN: IDENTIFICACIÓN Y DETERMINACIÓN DE LA ETIOLOGÍA MÉDICO LEGAL DE LA MUERTE. METODOS DE IDENTIFICACIÓN E IMPORTANCIA DEL ESTUDIO RADIOLÓGICO.

CORPSE IN ADVANCED DECAY: IDENTIFICATION AND ESTIMATION OF MANNER OF DEATH. METHODS OF IDENTIFICATION AND THE IMPORTANCE OF RADIOLOGICAL STUDY.

GOENAGA LARRAÑAGA L.[1], AZPIAZU SAN VICENTE J.[1]

RESUMEN.
Presentamos el caso de un cadáver hallado de manera casual por un perro y su dueño en la ladera de un monte, en una zona escarpada y de difícil acceso. Presentaba un avanzado estado de putrefacción de predominio en tronco superior, extremidades superiores y cabeza, colonizado por abundante fauna cadavérica. No existía la posibilidad de realizar identificación visual. En el examen externo no se apreciaron lesiones y las ropas no mostraban signos de violencia. El estudio radiológico revelo la presencia de un proyectil de arma de fuego alojado en área axilar izquierda. Este hallazgo modifico el curso de la investigación policial y médico forense.

PALABRAS CLAVE: Dactiloscopia, odontología forense, identificación genética, radiología forense necrópsica.

ABSTRACT.
We have a case of a corpse found in the mountain in a place of difficult access. It was found, by a dog that was walking around. The corps showed an advanced state of putrefaction, mainly in upper body , arms and head. The visual identification or the corpse wasn´t possible. Seemingly, we didn`t found anything in the body and the clothes inspection. Radiological study demonstrated that a bullet was there. This fact change the course of police investigation.

KEY WORDS: Fingerprint, forensic odontology, DNA fingerprint, forensic radiology forensic necropsy.

CONTACTO: Lourdes Goenaga Larrañaga. IVML Subdirección de Guipúzcoa. Teresa de Calcuta, 1 (Atotxa) 20012 Donostia –San Sebastián. Teléfono: +943 004350; e-mail: goenaga.l@justizia.eus

1. INTRODUCCION.

La identificación de cadáveres en avanzado estado de putrefacción es un reto para el médico forense. Hoy día es posible obtener una certeza identificativa con los avances tecnológicos existentes, sobre todo el estudio de ADN, pero no siempre es el método óptimo. Las circunstancias del caso, el coste económico y la premura (siempre que no interfiera en el resultado final), nos deben de llevar a elegir un método de identificación u otro.
Además, el caso muestra la importancia de realizar un estudio radiológico previo a la práctica de la autopsia, en cadáveres en avanzado estado de putrefacción, ya que el mismo puede poner en evidencia la existencia de cuerpos extraños radiopacos (proyectiles, objetos punzantes, etc.…), o lesiones, que de otra manera podrían pasar desapercibidos.

2. NUESTRO CASO: CADAVER HALLADO EN UN MONTE.

A) LEVANTAMIENTO.

El cadáver se encontraba en la base de un talud situado junto a una pista forestal, oculto por la vegetación existente. Se encontraba vestido y en decúbito prono en un plano inclinado (con la cabeza en un nivel inferior), las piernas extendidas y el brazo derecho semi-flexionado con la mano a la altura de la cadera y el brazo izquierdo debajo del cuerpo. Junto al

1. Médicos forenses del Instituto Vasco de Medicina Legal de la subdirección de Gipuzkoa.

cadáver se encontraron los siguientes objetos: un par de guantes de lana de color negro, un gorro de color negro y un par de zapatillas de la marca "DC".

Se realizó una primera inspección y se plasmó fotográficamente la escena (Fig. 1). Posteriormente, fue precisa la intervención de una Unidad de Rescate de la Ertzaintza apoyada por un helicóptero. Tras su traslado a lugar accesible se completó la inspección ocular del cadáver por el equipo MF.

FOTOGRAFÍA 1. Escena. Talud junto a una pista forestal.

FOTOGRAFÍAS 2 Y 3- Posición en la que se encontraba el cadáver y ropas que portaba.

Como signos preliminares de carácter identificativo, el cadáver vestía una camiseta de color negro de manga corta con la figura de una esfera de reloj a la altura del pecho, un pantalón tipo vaquero de color gris, con un cinturón de cuero y calcetines de color gris con dibujos rojos. Sorprendió la presencia de una canana en la cintura con cartuchos (Fig. 2 y 3).

Presentaba un avanzado estado de putrefacción; estando la cabeza en fase de esqueletización, el cuello y tórax superior colonizado por abundante fauna cadavérica, entre las que se identifican dos especies de larvas, escarabajos y cadáveres de mosca verde; las larvas tienen una longitud de 1,5cm (Fig. 4,5) . De cintura para abajo la descomposición no es tan avanzada (Fig. 8). Debajo de la mandíbula encontramos un trozo de látex, y en la mano derecha un pelo, que se recogieron (Fig. 6).

FOTOGRAFÍAS.4 Y 5-Cadáver en avanzado estado de putrefaccion y cabeza en fase de esqueletizacion.

FOTOGRAFÍA 6. Un trozo de latex debajo de la mandibula.

No se observan sobre el cadáver y la ropa otros signos de violencia que los derivados de la acción referida de la fauna cadavérica.

Finalizada la inspección, se introduce el cadáver en una bolsa de custodia y se traslada al Servicio de Patología del IVML, para la práctica de la autopsia médico legal.

B) ESTUDIO RADIOLOGICO.

Se realiza estudio radiológico, previo a la autopsia con los siguientes hallazgos: presencia de cuerpo radio-opaco, de morfología cilíndrica y otro de morfología circular en área axilar izquierda, en ausencia de alteraciones osteo articulares (Fig. 7).

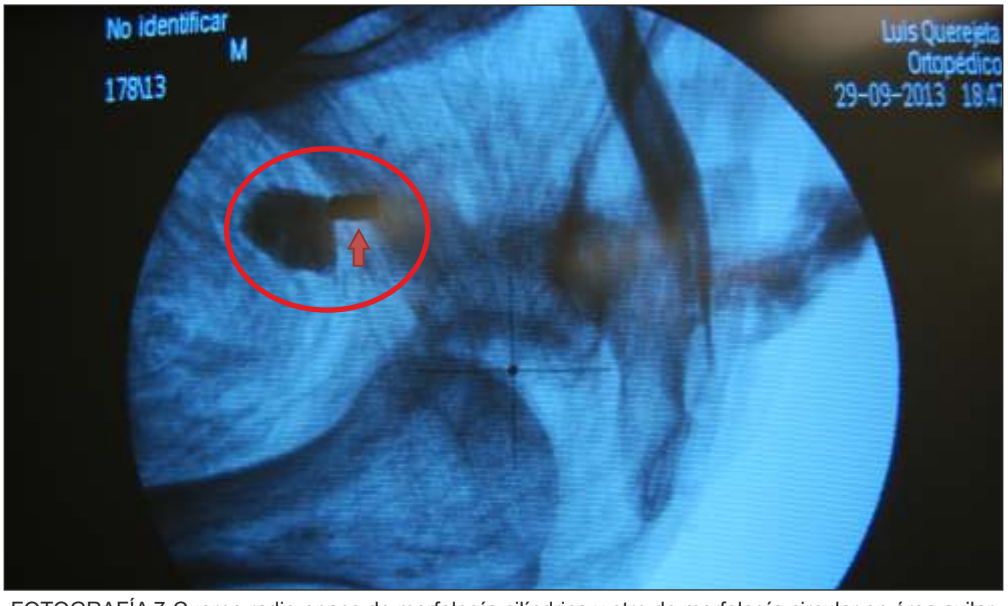

FOTOGRAFÍA 7-Cuerpo radio-opaco de morfología cilíndrica y otro de morfología circular en área axilar

C) IDENTIFICAFICION.

Se trataba del cadáver de un varón de raza blanca (Fig. 8) de 53 Kg de peso y 177 cm de altura. Como signos preliminares de carácter identificativo los ya referidos (ropa que portaba). Se pudo obtener la huella dactilar que se remitió a la Policía Municipal.

D) AUTOPSIA.

Tras la retirada de los restos blandos adheridos a la calota se apreció la integridad de la misma (Fig. 9), sin lesiones en pirámide nasal, maxilar superior y mandíbula. Ausencia de piezas 11, 12, 21 y 22 con alveolos vacíos. Se procede a la extracción de maxilar superior y mandíbula (Fig. 10).

FOTOGRAFÍA 8- Individuo de raza blanca y la descomposicion no es tan avanzada de cintura para abajo.

FOTOGRAFÍA 9. Integridad de la calota craneal.

FOTOGRAFÍA 10. Maxilar superior y mandíbula extraídos, con sus piezas dentales.

FOTOGRAFÍA11. Cartílagos tiroides, cricoides y hasta derecha del hioides, íntegros.

En región cervical ausencia de partes blandas. Se identificaron los cartílagos tiroides y cricoides, que estaban íntegros, también se identificó el hasta derecha del hioides que estaba integro (Figura 11). No se aprecian lesiones a nivel de columna cervical. En el servicio de patología se procedió a la esqueletización de las vértebras cervicales y su reconstrucción anatómica, no apreciando lesiones óseas a dicho nivel (Figura 12-1 y 12-2).

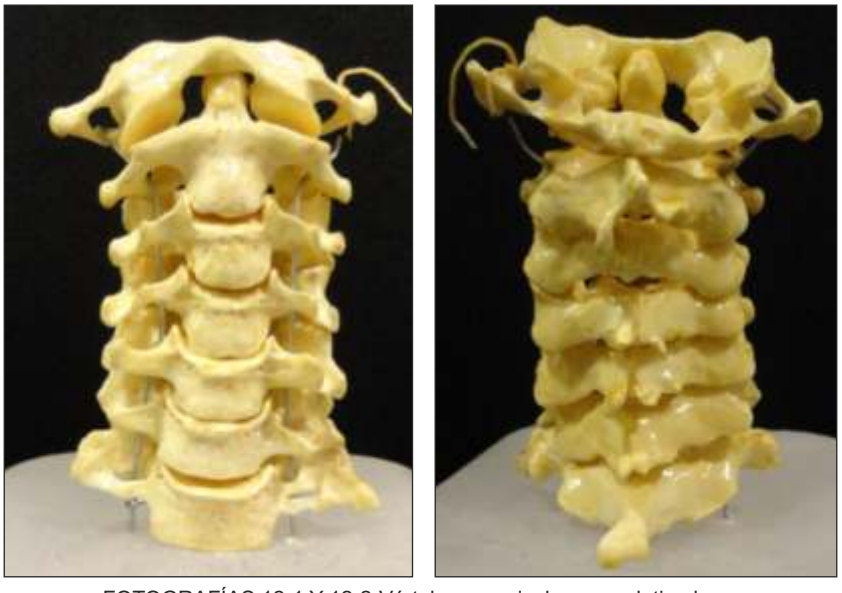

FOTOGRAFÍAS 12-1 Y 12-2-Vértebras cervicales esqueletizadas y reconstrucción anatómica. No se aprecian lesiones óseas

En región torácica no se apreciaron lesiones osteo-articulares. Se procedió a la disección del área axilar izquierda de donde se extrajo un proyectil cilíndrico de color gris con rayado, calibre de 5,56 mm, parcialmente deformado en su punta y una piedra de 3 cm de diámetro. No se apreciaron lesiones en las estructuras óseas adyacentes: húmero, escapula y columna (Fig. 13,14 y 15).



FOTOGRAFÍA 13, 14 Y 15. Proyectil localizado en área axilar izquierda y su tamaño.

En la cavidad toraco-abdominal, retracción visceral y coloración grisácea, enfisema putrefactivo, líquido sanioso libre. No se evidencio solución de continuidad en ninguna de las vísceras. En la disección esofágica en su tercio distal, junto al cardias, se descubrió la presencia de un preservativo anudado de coloración blanquecina amarillenta que contenía una sustancia liquida (Fig. 16). No se aprecian cambios ni alteraciones estructurales en la pared anterior del tórax, arcos costales y columna.

FOTOGRAFÍA 16. Preservativo anudado encontrado junto al cardias

1. Estudios complementarios:

a) Estudio histopatológico:

Se realiza muestreo de tejidos, hallazgos compatibles con putrefacción avanzada en todas las muestras, sin que se aprecien otras alteraciones de interés.

b) Estudio toxicológico**:**

Se remiten un trozo de hígado, larvas y el preservativo con su contenido. Informan de resultados positivos en hígado para indol o similar y feniletilamina.

En el preservativo disolución acuosa de un compuesto que se identifica como indol, un derivado de este o compuesto de estructura similar y trazas de cocaína. Dichas sustancias pueden ser precursoras de nuevas drogas de diseño (drogas emergentes).

Los resultados son compatibles con el consumo de un derivado de indol o similar.

c) Estudio balístico:

Se entrega a los agentes de la Ertzaintza el proyectil obtenido durante la autopsia para el estudio balístico.

2. Las conclusiones de la necropsia:

a) En cuanto a la identificación:

Fue posible la obtención de la necrorreseña dactilar que se remitió a la Policía Municipal. El juzgado que instruía las diligencias tenía recogida una denuncia por desaparición de persona interpuesta, 7 días antes por la pareja del desaparecido. La identificación, no resulto difícil. El cotejo de la necrorreseña con la reseña del desaparecido, fue positivo, coincidiendo ambas.

En previsión de que la identificación lofoscópica no fuera posible, se obtuvieron la mandíbula y maxilar superior, para poder realizar la identificación odontológica y en su caso la identificación genética mediante el estudio del ADN, que no fueron necesarias.

b) En cuanto a la data del fallecimiento:

Debido al estado de descomposición del cadáver, con una radical alteración del curso habitual de los fenómenos cadavéricos y putrefactivos, nada se pudo aportar desde el ámbito médico-legal al establecimiento de la data de la muerte, más allá de señalar su compatibilidad con el tiempo de desaparición (7 días).

c) En cuanto a la Etiología médico legal:

En el informe preliminar, a la espera del estudio anatomopatológico y toxicológico, con las limitaciones derivadas de la destrucción de tejidos a nivel cervical, teniendo en cuenta que en ella se encontraba alojado un proyectil de arma de fuego y la ausencia del arma en el lugar de los hechos, se estableció como altamente probable que se tratara de una muerte violenta y probablemente de carácter homicida.

d) Finalmente tras recibir los resultados de las pruebas complementarias, se concluyó:

Sin obviar las limitaciones del estado de destrucción cadavérica, especialmente significativo para las zonas corporales en las que asientan estructuras vitales, en este caso el cuello, el elemento positivo más determinante, fue el hallazgo en el cuerpo de un proyectil de arma de fuego. En consecuencia, se estableció la herida por arma de fuego, como la única explicación posible para un fallecimiento de una persona, por lo demás sin otras afecciones naturales que la explicaran.

Del análisis de la camiseta que portaba el fallecido, se dedujo con claridad que el mencionado proyectil no pudo alcanzar ninguna de las partes corporales cubierta por la misma, habida cuenta de la ausencia de orificio, desgarro o alteración en la misma. En consecuencia, y para obtener una localización del proyectil en región axilar izquierda, la única vía de acceso posible la constituye la región cervical. Es posible que el proyectil se hubiera desplazado ligeramente tras el fallecimiento, como consecuencia de la progresiva desaparición de las partes blandas, debido a la evolución de los fenómenos putrefactivos.

Resulto imposible la determinación de la distancia de disparo, así como el punto de entrada exacto en el cuerpo. No fue posible afirmar desde el punto de vista médico legal una etiología homicida en base a criterios exclusivamente anatómicos. Siendo las circunstancias que parecen haberse desarrollado (según investigación policial), con movilización y traslado del cuerpo, y la forma en la que fue arrojado junto a una carretera, las que determinarían una probable etiología homicida.

Acudiendo a un razonamiento lógico, tras haber excluido lesiones óseas, la única manera de explicar el fallecimiento tras el paso de un

proyectil en aquella región corporal consiste en considerar una sección incompleta o completa de un vaso principal. En consecuencia, también debe considerarse la posibilidad de supervivencia, es decir del paso de un periodo de tiempo, a priori incalculable, entre el momento de la lesión y el fallecimiento.

E) DISCUSIÓN.

1. Los métodos de identificación necrópsicos:

La identificación de los cadáveres es imprescindible y es el primer reto al que nos enfrentamos los médicos forenses. La identificación fehaciente (cierta) de cadáveres en medicina legal es siempre un proceso de comparación. En este proceso se comparan características de un cadáver cuya identidad es desconocida con datos de individuos conocidos.

Teniendo en cuenta los avances en el campo de la identificación es de rigor que las identificaciones se realicen con todas las garantías. Es por ello que en la subdirección de Gipuzkoa del IVML, esta protocolizada la identificación de cadáveres, de forma que todo cadáver sale identificado en base a un método de certeza (dactiloscopia, odontograma[5], ADN[6] o elemento característico).La elección del método de identificación depende de las circunstancias del caso. Los métodos orientativos no se aceptan como garantía de identificación.

a) Identificación dactiloscópica:

Un porcentaje alto de identificaciones en la subdirección de Gipuzkoa del IVML, se realiza mediante el estudio dactiloscópico. Existe un convenio de colaboración vigente entre la Administración de la Comunidad Autónoma de Euskadi y el Excmo. Ayuntamiento de Donostia-San Sebastián, para la formación contínua del personal de la Subdirección de Gipuzkoa del Instituto Vasco de Medicina Legal y de la Unidad de Inspecciones Técnico Policiales de la Guardia Municipal de Donostia-San Sebastián, firmado en 2003. En el marco de este convenio de colaboración, en el 2015, se firmó el protocolo de actuación en la identificación de cadáveres que ingresan en el IVML-Subdirección de Gipuzkoa. De esta manera, todo cadáver es identificado a través de la lectura de la necrorreseña, utilizando el sistema de recogida digital de huellas (Fig. 17).

El patólogo encargado de realizar la autopsia recoge las huellas dactilares en un dispositivo digital, en el servicio de patología. El lector está conectado a un teléfono móvil que remite directamente la huella obtenida a la base de datos de la Policía Municipal, donde realizan el cotejo de la huella y de forma inmediata, remiten un informe técnico con la identidad de la persona en cuestión. En el caso de que en la base de datos de la Policía Municipal no se encuentre registrada la huella, estos lo remiten a la base de datos de la Policía Nacional (registro nacional de huellas dactilares), igualmente los resultados son remitidos en un breve espacio de tiempo.

Sin embargo, esta técnica tiene sus propias limitaciones: por un lado, las derivadas del estado de conservación del cadáver y por otro las limitaciones a la hora de hacer el cotejo de huellas. Los cadáveres carbonizados, esqueletizados, o en fase avanzada de descomposición imposibilitan la recogida de las huellas, y hay países que no disponen de un registro de huellas dactilares, salvo que el individuo haya sido detenido.

La ventaja de este método es que contamos con un registro nacional de huellas dactilares y un fácil acceso a las mismas, lo que lo convierte en método muy eficaz de identificación.

FOTOGRAFÍA 17. Dispositivo digital para la recogida de huellas dactilares y teléfono móvil de conexión

b) La identificación a través de elementos característicos o particulares:

Las prótesis, marcapasos, desfibriladores, se puede considerar como un método seguro o fehaciente de identificación necrópsica, siempre y cuando, exista la posibilidad de realizar el cotejo del código de registro del dispositivo, con los datos existentes en la base de datos del hospital donde se colocó el mismo. En este sentido resulta de interés mencionar, que gracias al convenio de colaboración firmado entre la Administración General de la Comunidad Autónoma de Euskadi a través del Departamento de Administración Publica y Justicia, y el ente público Osakidetza, para permitir el acceso a la historia clínica electrónica existente en Osakidetza por parte del IVML, hoy día en algunos casos es posible la utilización de elementos característicos o particulares de carácter medico (desfibriladores, marcapasos y prótesis…) en la identificación segura o fehaciente, de forma rápida y cómoda. Desde el servicio de Patología del IVML podemos cotejar los códigos de registros de los mismos y establecer la identidad, sin necesidad de dilatar el tiempo de la identificación.

d) La identificación odontológica:

La identificación a través de los dientes [3-4] utiliza la individualidad y variabilidad de la cavidad oral para identificar a una persona. Ciertamente, las piezas dentales nos aportan su individualidad; que nos muestra que con o sin tratamientos restauradores presentan una variabilidad tan alta que hace imposible encontrar a dos individuos que posean las mismas características en sus arcadas dentarias; y su perdurabilidad, ya que resisten procesos destructivos extremos como la calcinación y la putrefacción. Esto nos demuestra que aún en situaciones de calcinación total o putrefacción, se pueden recuperar piezas dentarias que permiten a través de diversos métodos dentales, recuperar la mayor cantidad de información posible sobre la identidad de la persona a reconocer. Para que el proceso de identificación por los dientes sea efectivo, es necesaria una buena ficha dental, documentación del tratamiento realizado en cada paciente. Los registros de los tratamientos ejecutados deben ser realizados de forma estandarizada para fines legales.

c) Identificación Genética:

Y finalmente el avance científico y tecnológico en el campo de la genética [6], ha enriquecido las posibilidades tradicionales de identificación, proporcionando métodos para resolver situaciones que hasta hace muy pocos años no tenían solución. Es por esto, que muchos profesionales, tienden a pensar que la identificación por ADN es la respuesta para la mayoría de los casos. Sin embargo, su alto costo y la ausencia de un banco de ADN que permita comparar las muestras, hace que a pesar de todo, sea muy difícil la reconstrucción de la identidad de una persona por este método. Es, además, necesario tener una muestra de tejido orgánico suficiente como para poder realizar el estudio y cotejo.

3. La realización del estudio radiológico necrópsico en cadáveres en estado avanzado de descomposición:

Desde la primera radiografía practicada por Röntgen en 1895, ha transcurrido un siglo, este hito, represento uno de los sucesos más importantes en la historia de la medicina, permitiendo a la comunidad científica, la observación del interior del cuerpo humano, como nunca antes se había podido. Hoy día, la utilidad de la aplicación de la radiología convencional, en la investigación y el estudio de cadáveres, sigue vigente[1].

Su utilidad en el campo de la medicina forense, es muy amplia y de gran importancia para esclarecer delitos y apoyar la administración de justicia. La radiografía convencional en el ámbito forense, es de gran utilidad en individuos vivos: diagnóstico de fracturas[1], determinación de la edad[2]… , y es también, la técnica de radiología postmorten [1-7] más utilizada: en cadáveres recientes y aquellos en avanzado estado de descomposición, en cadáveres carbonizados, o en aquellos provenientes de grandes catástrofes y también en momias [1].

Es útil para localizar fragmentos de bala y encontrar proyectiles y cuerpos extraños radiopacos. Resulta de gran utilidad en las muertes accidentales y por maltrato infantil, para localizar las fracturas. También puede ser útil para la detección de señales particulares de un individuo(prótesis, material de osteosíntesis...) [1].

D) A MODO DE RESUMEN:

Nuestra experiencia en el IVML, nos permite afirmar que la colaboración interinstitucional posibilita una optimización de recursos en la identificación, mejorando la calidad del servicio público que prestamos.

En nuestro instituto la mayor parte de las identificaciones se realizan por medio del estudio de la necrorreseña dactilar, que gracias al Convenio firmado con la Policía Municipal de San Sebastián, nos resulta cómodo, rápido y eficaz. Contando, además, en algunos casos concretos, con la posibilidad de realizar de forma rápida, cotejos de los números de registro de elementos característicos encontrados en la práctica de la autopsia, con la historia clínica electrónica del Ente Público Osakidetza.

Finalmente tenemos un aparato portátil de rayos X y sistemáticamente, previa a la práctica de la autopsia, se realiza un estudio radiológico a los cadáveres; que fallecen en accidentes (tráfico, laborales, precipitaciones,….) en cadáveres en avanzado estado de descomposición, carbonizados, provenientes de grandes catástrofes y momias, para descartar lesiones óseas y buscar cuerpos extraños radiopacos que de otra manera podrían pasar desapercibidos por la desestructuración de los tejidos.

Es una parte integral de la autopsia forense, y debe de ser una práctica común antes de las autopsias. Es por ello que los protocolos radiográficos posmorten deben ser normalizados y revisados. En el caso que nos ocupa gracias a su realización se objetivo la existencia de un proyectil en el interior del cadáver, lo que llevo a modificar sustancialmente la investigación policial.

Conflicto de intereses.

Los autores declaran no tener ningún conflicto de intereses.

AGRADECIMIENTOS: A Luis Miguel Querejeta, profesor, compañero y amigo, que con su trabajo bien hecho, dedicación, y honestidad, ha contribuido a dignificar y mejorar nuestro trabajo .Él nos ha guiado y ha marcado el camino que debemos de seguir. Te recordamos cada día y siempre te llevaremos en nuestro corazón.

Bibliografía.

1. Forensic Radiology, B.G.BROGDON,M.D.1998;9:189-205.
2. Radiographic Atlas of Skeletal Development of the hand and wrist (second Edition) W. W. Greulich and S.I. Pyle.
3. Autopsy Fingerprint Technique Using Fingerprint Powder. J. Forensic Sci 2018 Jan;63(1)262-265.
4. MARIN L, MORENO F Odontología Forense: Identificación odontológica en cadáveres quemados. Reporte de dos casos. Revista Estomatologia.2004;12:57-70.
5. F. GONZÁLEZ ANDRADE, D SANCHEZ, B. MARTINEZ-JARRETE. Las partes óseas estomatológicas y los dientes en la identificación de las personas. Rev Aragonesa Med Legal; Monográfico Odontología Forense, 7/2005.
6. R. HINOJAL FONSECA. Estudio de Polimorfismos de ADN a partir de restos óseos y dientes y sus aplicaciones en la identificación de desaparecidos Rev Aragonesa Med Leg; Monográfico Odontología Forense, 7/2005 35-68.
7. E. ANDREU TENA Y FCO J. PERA BAJO. Actuación médico forense en el accidente de Spanair en Barajas el 20 de agosto de 2008. Rev Esp Med Leg. 2009; 35(1):12-18.

A PROPOSITO DE UN CASO DE INFANTICIDIO.
ABOUT AN INFANTICIDE CASE.

VERANO ZAPATEL V.[1], IRUSTA ARENAS J.[1]

RESUMEN.
Una gran maleta roja, parcialmente rota por sus costados, hallada casualmente en un bosque bajo a unos pocos metros de la carretera, contenía restos óseos, ropas, y objetos, entre ellos un estuche escolar. El objetivo fue el estudio de los restos para tratar de lograr la identificación mediante estudio antropológico y biológico. Aunque la Policía rápidamente resolvió el enigma de la identidad del menor y detuvo y puso a disposición judicial a su madre, decidimos continuar con el trabajo una vez que aquella hubo logrado la identidad con intención de optimizar la identificación y completar la actuación médico legal. La madre, que confesó haberlo ahogado en la bañera y tirado la maleta en aquel lugar algo más de dos años antes, fue valorada desde el punto de vista médico legal con posterioridad al estudio esquelético.

PALABRAS CLAVE: Antropología forense, infanticidio, psicopatía, trastorno antisocial de la personalidad, diagnóstico diferencial.

ABSTRACT.
A large red suitcase, partially broken by its sides, found casually in a low forest a few meters from the road, contained skeletal remains, clothes, and objects, including a school case. The objective was the study of the remains to try to achieve identification through anthropological and biological study. Although the Police quickly solved the riddle of the child's identity and arrested and made his mother available to the courts, we decided to continue the work once she had achieved the identity with the intention of optimizing the identification and completing the legal medical action. The mother, who confessed to drowning him in the bathtub and threw the suitcase in that place just over two years earlier, was assessed from the legal medical point of view after the skeletal study.

KEY WORDS: Forensic anthropology, infanticide, psychopathy, antisocial personality disorder, differential diagnosis.

CONTACTO: Víctor Verano Zapatel, Instituto Vasco de Medicina Legal - Subdirección Gipuzkoa, Plaza Teresa de Calcuta, 1, 20012-Donostia San Sebastián. e-mail: verano.v@justiza.eus

1. INTRODUCCIÓN.

Una vez se dispuso de la maleta, y tras abrirla, la Policía rápidamente resolvió el enigma de la identidad del menor y detuvo y puso a disposición judicial a su madre. La pista útil para la Policía provino de un nombre y unas iniciales que se conservaban legibles bajo la cinta que sujetaba la goma en el estuche, del conocimiento de la falta de escolarización de un menor con tal nombre y de un resto del ticket de la facturación de la maleta que remitía a su lugar de origen, donde un menor coincidente, a priori, con lo sugerido por la inscripción del estuche, no habría renovado su carnet de identidad.

Los médicos forenses comenzamos a trabajar en el estudio de los restos para tratar de lograr la identificación mediante estudio antropológico y biológico al tiempo que la Policía iniciaba sus pesquisas, catalogando el caso como indocumentado; decidimos continuar con el trabajo una vez que aquella hubo logrado la identidad con intención de optimizar la identificación y completar la actuación médico legal.

2. DESCRIPCION DE LA MALETA Y CONTENIDO:

La maleta era de color rojo, tipo trolley, con ruedas, con doble cremallera, lo cual le permite ampliar la profundidad y por tanto la capacidad. Tenía unas medidas de **81 cm.** de largo por **51 cm.** de ancho y por **36 cm.** de alto con la segunda cremallera abierta y **24 cm.** con ella cerrada. El tejido del que estaba hecha la maleta presentaba dos grandes desgarros. Uno en la tapa y otro en el fondo. Así mismo presentaba en la parte superior, zona de las asas, un orificio de aspecto redondeado en su parte inferior y horizontal el resto. En esta zona además falta un trozo de cremallera [fig. 1 y 2].

1. Médicos Forenses, Instituto Vasco de Medicina Legal. Subdirección de Guipúzcoa.

FOTOGRAFÍAS 1 Y 2. Vistas de la maleta; derecha, apertura causada por roedores y resguardo de facturación; izquierda, deterioro por apoyo en el terreno

Por el desgarro superior sobresale una bolsa de plástico con la inscripción "Resguardo de facturación en avión, se encontraba atado en el asa superior de la maleta".

Se procedió al vaciado de la misma por planos:

El lado inferior izquierdo estaba ocupado por un cráneo, el cual conservaba restos de pelo adheridos al hueso en la región frontoparietal pero con ausencia de tejido epidérmico. Otros huesos, largos, estaban totalmente desprovistos de tejidos blandos [fig. 3, 4 y 5].

FOTOGRAFÍAS 3, 4 Y 5. Contenido de la maleta al ser abierta y el cráneo recién extraído

Respecto a los objetos encontrados en la maleta, todos ellos se correspondían bien con un menor sin llegar a la pubertad; se encontraron [fig. 6]:

- Un reloj de color naranja, un estuche de pinturas, varios cuentos infantiles, gran cantidad de cromos con dibujos del tipo de Dragon Ball y cromos de mujeres jóvenes.

- Un bañador, un pantalón largo, un chándal, una sudadera, una camiseta, dos calzoncillos, un cinturón en trozos y otras prendas no identificables dado su estado de deterioro.

FOTOGRAFÍA 6. Objetos encontrad s en el interior de la maleta, pertenecientes al niño.

A) EXAMEN DEL CADAVER.

Tal y como se ha detallado anteriormente, el cadáver se encontraba en un estado de completa esqueletización [1,2]. Le acompañaba fauna cadavérica viva y restos de la fauna habitual en fases anteriores de la putrefacción [3].

Una vez retirados los huesos de la maleta se procedió a una limpieza exhaustiva. De esta forma se confirmó lo que se había vislumbrado en el acto del levantamiento. A la mayoría de los huesos les faltaba la unión con las epífisis, debido a la destrucción de los cartílagos de crecimiento, al ser un tejido no calcificado.

Así mismo se comprobó que la mayoría de las epífisis si bien estaban separadas del hueso no habían desaparecido. También los huesecillos planos y dientes se encontraban entre los restos de la fauna cadavérica.
Primeramente procedimos a la reconstrucción de ambos maxilares, reponiendo los dientes que se habían caído tras la esqueletización.

Se observó que los incisivos superiores estaban protruidos hacia adelante lo cual hacía que tuviera una maloclusión dental, produciendo una mordida abierta [fig. 8]. Asimismo se comprobó que en cada maxilar los gérmenes de los dientes caninos estaban presentes y visibles dentro del hueso [3].

Acto seguido se examinó cada uno de los dientes y se comprobó cuáles eran de leche o caducos y cuales definitivos. Se realizó una ortopantomografía [fig. 7] para saber cuántos dientes definitivos faltaban por brotar. Así mismo se examinaron las raíces dentales de todos ellos, con el fin de determinar la edad del cadáver [3, 4, 5].

FOTOGRAFÍA 7. Ortopantomografía obtenida de las arcadas dentarias del menor.

Los caninos superiores, piezas 13 y 23 además de tener una raíz muy corta y plana, presentaban desgaste del esmalte de la corona con visualización de la dentina.

El premolar superior derecho, pieza 24 presentaba una caries en el borde lateral externo. Lo mismo se observó en los dos premolares inferiores, piezas 34 y 44.

FOTOGRAFÍA 8. Mordida abierta, útil para la identificación provisional.

Una vez concluido el examen de la cabeza se procedió a examinar, reconstruir y medir el resto de los huesos del cuerpo. Empezamos por los huesos largos de las extremidades superiores y parrilla costal [fig. 9 y 10].

FOTOGRAFÍA 9: Imágen orientativa del estado de desarrollo del menor; cintura escapular y extremidades superiores..



FOTOGRAFÍA 10. Imágen orientativa del estado de desarrollo del menor; arcos costales y esternón.

En los huesos de la cadera se observó la ausencia de los cartílagos de crecimiento y la ausencia de las crestas ilíacas [fig. 11].

FOTOGRAFÍA 11. Huesos pélvicos.

En cuanto a los huesos de las extremidades inferiores se observó así mismo la ausencia de los cartílagos de crecimiento. El fémur izquierdo, así como ambas tibias y peroné derecho aparecían roídos, presentando bordes irregulares. Además faltaban la porción distal del fémur y las proximales de ambas tibias.

Faltaban algunos huesos pero, por su pertenencia a localizaciones concretas en el esqueleto y por la falta de signos objetivos de lesiones esqueléticas que sugirieran sección del cuerpo en partes de menor tamaño para su ocultación o transporte, se consideró esta falta fruto de la acción de fauna local, probablemente ratas: la vértebra dorsal 9 aparecía semi-roída en su mitad derecha, faltaban las vértebras dorsales 10 y 11, y las dos primeras vértebras sacras; o no se identificaron, dada su pequeñez e indiferenciación todavía, o faltaban pequeños huesos o epífisis de huesos pequeños de los dedos de manos y pies y de carpo y metacarpo…Por lo demás se trataba de un esqueleto bastante completo y en buen estado de conservación.

Las pocas señales de "violencia" encontradas, por ejemplo en la porción superior de una tibia, a la que le falta la epífisis superior por rotura y acción animal, correspondía bien con las marcas de dientes de roedores.

B) RESULTADOS ANTROPOLÓGICOS-ANTROPOMETRÍA:

- Los restos óseos no presentaban **signos traumáticos** y/o compatibles con señales de defensa y lucha.

- Tras el estudio de los huesos se dedujo que se trataba del cadáver de un varón de una **edad aproximada** de unos 11 años con un margen de error de entre +/- 24 meses. Consideramos que era de raza blanca, de cabellos castaños y dentadura en buen estado de conservación [6,7].

  Los terceros molares aparecieron como un germen rudimentario en su alvéolo (el brote es tardío, por encima de los 16- 18 años y aún más tarde, caso de que lo hagan) pero su estadio de desarrollo en este caso era compatible con una edad de 10 años.

  El rango que obtuvimos osciló así, entre los 10 años +/- 24 meses, según los primeros premolares, y los 11,5 años +/- 30 meses, según los segundos molares, por tomar los dientes que, en este caso, nos parecieron más significativos [3, 4, 5].

- En cuanto a la **talla,** de 145 cm., estimamos que la altura del fallecido en el momento de su muerte oscilaba entre los 1,40 y los 1,50 metros, con una media, por tanto de 1,45 metros (se trataría, así, de un niño alto para su edad) [3, 6, 7] .

- En cuanto al **peso** y dado que desconocíamos su masa corporal, únicamente nos atuvimos a los valores estándar para esas edades: para la talla aproximada establecida, y valorando que el 75 % de la población tiene una relación peso-talla normal, establecimos un peso de unos 35 a 43 kilos (media de **39 kilos**) [3].

- Por si fuera útil a **efectos identificativos**, reseñamos que en algunas piezas dentarias se observaban las CARIES y REPARACIONES que anteriormente referimos y, tal y como mencionábamos en el examen del cadáver, ambas arcadas dentarias presentaban una mala oclusión dental con mordida abierta. Se conoce por mordida abierta**,** cuando al juntar las mandíbulas no pueden chocarse los bordes de los incisivos al quedar separados, a pesar de que los molares si contactan.

- La ausencia de zapatos y calcetines, junto con el hecho de no encontrar huesos dentro de la ropa y que esta estuviera doblada, nos sugirió que el cuerpo fue colocado en la maleta desnudo. Asimismo el hecho de que la ropa estaba cubriendo los huesos sugiere que fue colocada encima del cadáver como para taparlo.

- Tras estudio detallado no se encontraron signos en ningún hueso, que sugirieran algún mecanismo lesivo o mortal con origen en la acción de terceras personas, lo que impidió poder establecer una causa de muerte basada en el estudio de los restos.

- Sin embargo el hecho de que los restos humanos se encontrasen en el interior de una maleta, abandonada en un paraje

agreste, sugería que la muerte no fue de etiología natural, resultando evidente que se intentó ocultar.

- Teniendo en cuenta que el proceso de esqueletización había sido acelerado y completado por la acción de la fauna cadavérica y fauna carroñera, consideramos que la data de la muerte era superior a un año respecto del momento del hallazgo del cuerpo.

3. VALORACIÓN PSIQUIÁTRICA MEDICO LEGAL DE LA MADRE DEL MENOR, AUTORA CONFESA.

A) NOTAS PREVIAS.

El informe se basó en varias entrevistas semiestructuradas con la informada, M., que confesó haber dado muerte a su hijo C., en el estudio y valoración de su declaración judicial y en el estudio y valoración del atestado policial. Algunos apartados correspondieron a respuestas al abogado defensor que planteó cuestiones concretas a responder en la pericia dado que no podía creer que alguien sin una grave enfermedad mental hiciera lo que hizo.

Carecimos, al principio, de fuentes alternativas de información respecto a la bio(pato)grafía de la investigada, lo que supuso un importante handicap.

Las entrevistas se llevaron a cabo en la enfermería de la Prisión Provincial, en la que estaba recluida en régimen de aislamiento por la índole del delito y posteriormente estando en régimen normal. Si bien en un primer momento se la incluyó en el Programa de Prevención de Suicidio y fue sometida a valoración psiquiátrica, fue dada de alta del primero *(afirmó, rotunda, que no pensaba en quitarse la vida) y negó que tuviera necesidad de tomar tratamiento alguno (se le prescribieron antidepresivos y sedantes que no tomaba).*

B) ANTECEDENTES FAMILIARES Y PERSONALES.

Natural de C., de 30 años de edad, era la suya una familia en la que el padre había trabajado de pescador embarcado durante meses (nunca estaba en casa, dice) y su madre, exigente, habría además desarrollado 10 años antes una enfermedad cerebral que le causaba convulsiones graves (parece ser que ella se encargó de cuidarla unos años durante estos episodios).

Tiene un hermano, de 31 años, con el que no tiene relación desde hace años y que se habría ido de casa con 17 o 18 años; ella vivía en la casa paterna, a la que había vuelto.

Describía sus relaciones familiares como difíciles y, en los años previos, inexistente; pese a ello, durante la conversación quedó patente que sus padres, en particular su madre, se habrían ocupado de su hijo con constancia y escasos vacíos temporales, algunos de los cuales fueron provocados por ella misma.

Afirmaba que las *dificultades de relación con su madre surgieron porque nunca la creyó cuando decía la verdad y si cuando mentía, por lo que optó por mantenerse "oculta" a lo demás mediante la cerrazón y la desconfianza, además de adoptar el hábito de mentir en la generalidad de sus relaciones y situaciones vitales*. A modo de explicación, exponía un episodio en sí irrelevante, poco explicativo.

Negó enfermedades psíquicas o somáticas en su infancia o juventud. Escolarizada de manera irregular por sus faltas de asistencia, prolongadas en diversos periodos, y su poca capacidad de estudio, afirmó haber terminado 2º de BUP a los 18 años, pasando en el colegio de los 14 a los 18 años sin hacer prácticamente nada de provecho.

Al comienzo de la entrevista-exploración, tras dar su conformidad para la misma, y sin más preámbulo, refirió: "*es inútil que hablemos de mis primeros 12 años de vida porque no recuerdo nada en absoluto de aquella época" (introdujo, así, una barrera temporal sobre un*

época determinante en el desarrollo psicoemocional que quedó fuera de la exploración, pero también "sugirió" que algo la llevaba a no querer abordar ese periodo): preguntada reiteradamente sobre hechos posiblemente traumáticos ocurridos en casa o en la calle, los negó tajantemente, como negó que en su familia le hubieran aportado recuerdos o anécdotas de esos años…

A los 13 años empezó a fumar tabaco (negó consumo de alcohol o drogas). Refería también que, en esa época, surgieron problemas en su casa, con su madre, porque se metía en líos por fumar, salir con gente mayor de edad que tenía malos hábitos, salidas prolongadas de casa desde esa temprana edad, pero no concretaba grandes problemas: fugas, delitos, o conducta sexual inapropiada (su primera relación sexual la tuvo con 17 años y afirmaba que todas sus relaciones afectivas fueron estables y duraderas, aunque terminaba cansándose). El atestado policial confirmó que carecía de antecedentes.

Realizó innumerables trabajos desde que comenzó a trabajar con 18 años: limpiadora, pinche de cocina, camarera, en una maderera durante dos años, supermercados, hoteles, limpiando playas. No sufrió despidos. Refería que tanto cambio de trabajo se debía a que a su madre se ponía enferma y debía ingresar.

Nunca habría disfrutado de amistades de confianza: en su lugar de origen tendría una amiga íntima, en el lugar del hecho a nadie.

1. Con respecto de su hijo:

Salía con un chico (una sola relación sexual con él) cuando se quedó embarazada; el chico en cuestión no la creyó y la dejó (en realidad le habría impedido a él incluso conocer si era el padre, pese a la insistencia del muchacho). Tonteaba también por entonces con el que finalmente desempeñó el papel de "padre" de su hijo: aunque tampoco éste creyó que estuviera embarazada (nunca nadie me ha creído cuando digo la verdad, vuelve a referir) decidió quedarse con ella y, finalmente, aceptó al niño como propio (cuando el niño contaba con 8 años de edad, él incluso le habría puesto sus apellidos: el niño, al morir, se apellidaba como la madre). Este hombre, A, se marchó cuando el niño contaba con un año de edad, sin dar explicaciones, y estuvo 4 años ausente. Al volver a aparecer mantenía la buena relación paterno-filial, hasta el punto de que cuando C. contaba con 7 años de edad volvieron a vivir juntos durante dos años (sin relación de pareja, sólo por compartir los gastos de piso y del niño, y porque padre e hijo se llevaban bien y A. se portaba bien con su hijo. Otras informaciones contradicen estos datos: ella marchó súbitamente a Me. cuando la boda estaba a punto de celebrarse).

Cuando C. contaba con 9 años de edad, ella decidió marchar a Me. para buscar un futuro mejor para ella y su hijo, aunque al principio hubo de dejarlo en C. con su padre A.

En Me. desempeñó trabajos varios: 2 años en limpieza, ayudante de seguridad en el aeropuerto, dependienta de una panadería. Su situación económica era siempre precaria.

2. Con respecto a los hechos:

Conoció, por un chat de jugar al Trivial y no, "como se ha dicho en la prensa" (sic), por un chat de ligue, a V., su pareja durante los dos últimos años. Animada por su buena relación en la web decidió dejarlo todo y marchar a Me. en busca de trabajo en marzo de 2008. No eran pareja todavía pero se instaló en su casa (compartida con otras personas) y se benefició de su ayuda económica (*en su declaración ante el Juez instructor refiere "con quien entabló una relación afectiva desde la distancia).* En mayo, una amiga la avisó de que su hijo estaba semi-abandonado, sucio, mal atendido por su padre A. que, además, había dejado de pagar el piso en que vivía con el menor. V. le pagó el viaje y volvió a su lugar de origen para atender la incidencia, pero volvió a marcharse sola, sin su hijo. La pareja con V. iba constituyéndose poco a poco, refirió (la desconfianza de ella fue determinante en la lentitud de la formalización de la relación, y su poca tendencia a que el sexo fuera prioritario) pero no fue hasta octubre de 2008, cuando ella enfermó de meningitis y V. la

cuidó en el hospital, que M. se decidió a formalizar la relación, a relajarse podríamos traducir (pese a ello, afirma que su desconfianza y tendencia a la mentira para protegerse han hecho que ni siquiera hoy V. sepa gran cosa de la vida de ella: le dijo que sus padres habían muerto, más tarde- aunque esto lo explica V. en su declaración policial- lo llamó llorando un día a su trabajo para explicarle que C., el niño, había muerto. Cuando V. dejó de hacer preguntas, ella se enamoró más). *M. explicó que las conversaciones que tenía con sus padres sobre C. las mantenía a escondidas de V., que se aprovechaba de que V. no estaba para llamar a sus padres… Aunque dice que V. no sabe nada de ella, lo cierto es que V. sabe lo que ella le contó (mintió): que su padre murió en el mar cuando ella era pequeña, que eran 5 hermanos varones y con ella 6…, que el padre de C. era uno de los hermanos de M., que en realidad sería su tía.*

A. había abandonado al niño sin dar explicaciones, pese a que ganaba dinero no pagaba los gastos… Afirmó que de haber sabido que A. (que era buen padre, como remarcó en momentos anteriores de la exploración) se iba a volver así "nunca hubiera dejado solo al niño con él". *En su declaración judicial refirió: que A. le comentó que no podía hacerse cargo del niño, que tenía que abandonar el piso porque no podía pagar la renta, que había que buscar una solución. Incluso refiere a su amiga de su pueblo, en una de las conversaciones por chat recogidas en el atestado y fechada el día 13 de junio de 2008 (un mes antes de los hechos): el niño no sé si lo verás porque lo más seguro es que este mes se venga para aquí.*

Finalmente, tras barajar la posibilidad de internarlo en un colegio, los abuelos maternos se hicieron cargo de él hasta, teóricamente, septiembre, momento en que lo enviarían con M. para el comienzo del nuevo curso.

Algo se truncó, sin que M. supiera porqué: de la noche a la mañana, sin previo aviso, sin explicaciones previas, sus padres la llamaron y le dijeron que al día siguiente metían a C. en un avión y se lo enviaban: no tuvo tiempo de reaccionar (*V. explica que 15 días antes ella le avisó de la visita de un sobrino suyo que era como un hijo, del que siempre se había hecho cargo…, en franca contradicción con la versión de ella*). El niño fue ¿instruido/ obligado? a llamarla tía y corregido cuando la llamaba mamá… Contestó a la pregunta de porque no contó a nadie, ni a V., que tenía un hijo o que C. era su hijo cuando ya estaba en Me.: "esa es la pregunta del siglo"," lo mandaron de un día para otro, no tenía nada preparado para él"… Aunque afirmó que no le importaba que se supiera que tenía un hijo, nunca se lo dijo a nadie sin que ofreciera una explicación razonable para esta contradicción y las maniobras que este no reconocimiento la llevó a hacer. *En su declaración judicial manifestó que no quería que se supiese porque acababa de comenzar su relación con V. y no quería que se viera truncada por este hecho (tener un hijo). En la declaración policial, la abuela materna refirió que la decisión (de enviar a C. con su madre) fue consensuada con ella… Al principio hubo días en que hizo a su hija 7, 10 o incluso 20 llamadas, sin obtener respuesta…*

Refirió M. que se alegró mucho de verlo tras dos meses de separación, que los primeros días lo pasaron bien: iban al parque, a la playa… Una mañana, mientras el niño se bañaba en la bañera que ella le había preparado, como cada mañana, lo ahogó en el agua. Su explicación: niega haberlo planeado, o que se le hubiera pasado por la cabeza anteriormente y añade: "no sé nada del momento concreto, no lo recuerdo, debió de ser en el agua pero no lo recuerdo…, lo primero que recuerdo es que lo tenía en brazos, ya muerto, y lloraba, estuve así unas dos o tres horas"… Normalmente no había nadie en la casa compartida: de sus explicaciones se deduce que todos tenían vidas y horarios de trabajo irregulares. *En su declaración judicial refirió que le había pedido el coche a V. para hacer unas compras el día que finalmente acabó, presuntamente, matando al niño…*

No había tenido nunca, desde el crimen hasta la exploración médico forense, una imagen, un recuerdo, una sensación…, asociada al momento de la muerte de su hijo. Sí enumeró bien las ropas y objetos que metió en la maleta, pero de manera incompleta, como si lo hubiera recordado recientemente. Otras ropas,

el DNI, etc., se los habría quedado, los habría conservado un tiempo, los habría perdido después.

Metió el cuerpo en la maleta, desnudo y con algunas de sus ropas y juguetes que C. quería mucho, utilizó el coche de V., que trabajaba todo el día; dio bastantes vueltas con el coche hasta que, casualmente, encontró el lugar donde dejó la maleta tras bajarla desde el coche y depositarla en el suelo; nunca había pasado antes por allí, nunca ha vuelto a hacerlo después.

La vida siguió igual: pobre, con escaso contenido a tenor de su relato: trabajo, chat (se queja de las muchas horas que V. pasaba con el ordenador jugando al Rol, aunque ella también lo hacía), una vez al mes iban a cenar a un chino, paseaban al perro (lo que más echaba de menos en prisión, según dijo). Perdió un trabajo cuando marchó a C. en mayo, cuando C. llegó no tenía empleo, la mantenía V. pese a que aún no eran pareja.

En prisión, había leído ya cuatro libros desde que ingresó y quería comenzar cuanto antes a hacer actividades, cuando acabara su situación de aislamiento. En aquellos momentos no se relacionaba con nadie, ni había constancia de que nadie se hubiera interesado por ella.

Finalmente añadió que, cuando oyó la noticia, supo que la iban a venir a buscar: mintió, dijo que lo había encontrado muerto… y pensaba mantener la mentira hasta que V. le dijo que dijera la verdad: lo hizo por él, afirmó:

Durante los años posteriores, como se comprobó por su declaración, el atestado policial en general, la declaración de V. y la del individuo que sorpresivamente aparece tras ser descubierta la maleta (Ag., de T., con el que llevaba al menos 6 meses de relaciones afectivas de nuevo por internet, quién se identificó como su pareja y afirmó que estában a punto de irse a vivir juntos en MB., T., de donde él es natural y residente) continuó mintiendo sin parar y, lo que es más llamativo, sin clara necesidad: puede entenderse que fingiera la comunión del niño ante su amiga de Galicia, por poner un ejemplo entre muchos, pero cuesta más entender la compleja historia que trama ante Ag. para explicar la muerte de su hijo en un accidente de coche conducido por un A. alcohólico…: sí logró mantener secretos importantes ante V., con quien compartía la vida, le hubiera resultado más fácil mantener ocultas tales cosas ante un sujeto distinto que nada sabía de su vida anterior… Parece entreverse alguna otra finalidad en tales mentiras, mejor dicho, en la terca reiteración y perseveración en tal conducta.

Que llegara a establecer una relación sentimental por internet y teléfono con Ag. hasta el punto de convencerlo de la realidad de su amor también resulta inquietante: supone una consumada actuación, relativiza la importancia profunda que las relaciones tienen para ella y, por tanto, la importancia que tuvo su relación con V. en la génesis de la muerte de C.

C) ENTREVISTA Y EXPLORACION PSICOPATOLÓGICA.

Consciente, colaboradora (la valoración de la información que aportó era más discutible), abordable, tranquila, respondió bien y con prontitud a todas las preguntas, que comprendía sin problema alguno. Bien orientada en tiempo, espacio y respecto de sí misma y los demás.

Lenguaje correcto y competente, aportó información ceñida a lo que se le preguntó, con buena elección de palabras y construcción de frases. No se objetivaron trastornos formales del pensamiento, ni de su curso y contenido: no se apreció ideación delirante ni otros signos o síntomas de estirpe psicótica del pensamiento. Negó, y no se dedujeron de la exploración, trastornos de la sensopercepción.

Su estado de ánimo era normal. Aunque a veces pareció emocionarse un tanto, en concreto al abordar los aspectos más truculentos del caso, se rehacía con rapidez pasando a un estado de normalidad casi sin transición.

Adoleció del mal contacto visual, pero mantuvo la mirada desafiante cuando se sintió cuestionada o algún tema le resultó

desagradable. Mantuvo con determinación, en ocasiones con dureza, afirmaciones que se le pusieron en duda por falta de lógica aparente. Aportó, pese a las respuestas prontas y atentas, poca información sobre los aspectos más contradictorios o más conflictivos, sin que pareciera en ningún momento que hubiese problemas de memoria o concentración (la falta de relato del momento concreto no se diagnosticó como amnesia lacunar ni como estado disociativo dada la falta de elementos coadyuvantes para este diagnóstico: ni drogas o alcohol o enfermedad médica o mental detectable, no se evidenció un estrés agudo, ni antecedentes de episodios similares).

No hallamos elementos que nos hicieran pensar en arrepentimiento o cargo de conciencia, no impresionó de sentimiento de culpa. Mostró falta empatía hacia las personas y los sucesos que jalonan este relato: egocentrada, extrapunitiva, dura.

D) CONSIDERACIONES MEDICO FORENSES.

Dada la "normalidad" aparente de la explorada, es decir la falta de grave patología mental, que se dedujo de la exploración, y pese al hándicap de la falta de información alternativa, en la bio(pato)grafía pudimos encontrar los elementos más útiles para el diagnóstico y la comprensión del caso y la acusada.

De la exposición realizada a lo largo de este informe se deduce que la mentira formaba parte esencial de la conducta de M. Ella misma lo reconoció y la imputó a la actitud de su madre, de su familia en general, de la gente de su entorno, que la obligaron a mentir para poder "ser creída" (otra cosa es lo que calla, no pudimos saber que otras alteraciones de conducta, que dinámica familiar, la llevó a este desarrollo psico(pato)lógico).

Este reconocimiento, esta verdad en medio de tantas no verdades, parecía tener una finalidad: por un lado, construir un personaje seductor (de un hombre preferentemente y por lo visto, que diese sentido a su historia personal que, sin duda, era muy diferente de la que refería, lo que sugería una profunda e insaciable insatisfacción), por otro lado, facilitar una huida hacia delante sin importarle las consecuencias: resulta entendible, y es evidente en este caso, que la maniobra nunca puede resultar satisfactoria y que requiere de un cambio profundo muy difícil de lograr en la generalidad de los casos o, como es el caso de M., requiere de nuevas mentiras… para mantener el afecto, la admiración, de los demás. Parecía concebirse a sí misma solo desde el placer y la pulsión, sin deseo verdadero.

También parecía servir, el reconocimiento de su necesidad de utilizar las mentiras, como justificación de su conducta, y de su falta de remordimientos, como una forma de poner su vida en perspectiva ante los exploradores: señalaba a la sociedad en general: habría una causa, parecía decir, causa que habría generado la necesidad de aumentar su autoestima mediante invenciones y contra una realidad anodina, difícil de soportar.

Pero lo más importante y evidente era que tales mentiras, generalizadas, renovadas, recreadas, suponían por sí mismas, una violación de "lo ético", de "lo social", de las convenciones y reglas de convivencia y responsabilidades familiares, aunque esto no formaba parte de su análisis. Hacía daño, utilizaba la as personas, llegó hasta las últimas consecuencias. Todo ello fue relatado de una manera fría, desapasionada, sin importarle la sensación de absurdo que, así se lo hicimos notar, transmitía su narración.

Encontramos tales conductas en diversos trastornos (seudología fantástica, en la que las mentiras suelen ser grandiosas, fantasiosas; mentiras compulsivas, de diversos trastornos de la personalidad…). En este caso era importante, además, valorar la falta de empatía y la falta de límites a su deseo, pobremente estructurado (mantuvo que es formal afectiva y sexualmente hablando pese a la evidencia de sus relaciones afectivas repetidamente solapadas, por ejemplo)… Las mentiras, inicialmente intencionales, se habrían vuelto, así, conductas automáticas, crónicas, caracteriales.

La estructura familiar que expuso en su relato

biográfico, con un padre permanentemente ausente y una madre exigente pero a la que M. parece haber desbordado a temprana edad, sugería una deficiente socialización en ella, una falta de unión íntima con nadie anclada en su más temprana infancia… Quedaba la duda de si en esta génesis psicopatológica, tuvieron lugar conductas negligentes o de abuso, que ella enunció pero se negó a discutir, poniendo esa frontera en sus 12 años de edad.

No sufría enfermedad mental mayor la explorada, no constaban abusos o intoxicaciones por drogas o alcohol en aquella época (ni antes o después), no constaban alteraciones orgánicas o traumatismos craneales… No hallamos antecedentes que permitieran explicar la conducta de M. salvo por un diagnóstico de Trastorno de la Personalidad.

Impulsiva e inmadura, proclive a un tipo de seducción, a distancia o preferentemente a distancia, y a llamar la atención, era desconfiada pero no paranoide, se mostraba frágil y dura a la vez. En nuestra opinión cumplía requisitos para un diagnóstico de Trastorno de Personalidad del Grupo B (narcisista, antisocial, histriónico…) pero varios criterios diagnósticos *destacaban: comienzo temprano, a los 13 años si no antes, de alteraciones de conducta que suponen rompimiento de reglas sociales o familiares, falta de honestidad crónica, y de lealtad, que suponen una violación permanente de la convivencia y de derechos de los demás (sus parejas, al menos…), uso o recreación de identidades diversas en el chat, si no en otros foros, a partir de la frágil identidad que podríamos identificar como nuclear propia de ella, olvido de hechos de conducta y de su responsabilidad en ellos, atribución externa del origen de su comportamiento, inestabilidad o irresponsabilidad en el trabajo, la familia, la maternidad, las cuestiones económicas, falta de empatía y remordimientos, y, finalmente, la capacidad para convivir con un hecho de las características del analizado y aún de utilizarlo en su provecho mediante nuevas mentiras, nuevas aventuras amorosas*…Finalmente, si hubiera matado a su hijo, como confesó, para lograr mantener una pareja recién constituida y con proyección de futuro, si fuera cierto que en aquel tiempo ya había logrado querer a V, resultaba aún más perturbador que mantuviera una nueva relación amorosa paralela y clandestina. Nos pareció revelador de una profunda incapacidad para la lealtad, los sentimientos íntimos, las relaciones íntimas… Mostró una posición egocéntrica extrema que la llevó a no respetar a nada ni a nadie cuando sus deseos fueron limitados o frenados por la realidad.

Por tanto, cumplía criterios para el diagnóstico de Trastorno de Personalidad Cluster B con predominio, desde el inicio de la edad adulta, de conductas que redundan en la violación de los derechos de los demás [8, 9].

No es extraño que estas conductas produzcan una sensación de absurdo, de incomprensibilidad, ante un análisis basado en la común experiencia, pero no son extrañas en sujetos con trastornos como el que contemplamos.

Recordamos a Gary Gilmore en la descripción de Norman Mailer en su obra “La canción del verdugo”. Y al “adversario” de Emmanuel Carèrre [10].

Podemos contemplar, una vez más, posibilidades explicativas desde la psicopatología (que necesite compensar mediante la fantasía carencias afectivas que en su patobiográfia pueden entreverse a pesar de su poca colaboración al respecto, que su baja autoestima la lleve a conductas de apego inmediatas con parejas nuevas por necesidad de sentirse querida y apoyada, etc.) pero lo antisocial (el engaño, la implicación que el mismo tiene para vidas ajenas, la deslealtad a promesas hechas, la muerte, finalmente, de su hijo, etc.) reviste caracteres de repetición en unos casos, de extremada gravedad en otros...y sin que sean perceptibles remordimientos, arrepentimiento, justificación de ninguna clase que permita un entendimiento comprensivo y compasivo de sus actos.

El diagnóstico más prominente que sugirieron todas las consideraciones conductuales expuestas fue el de Trastorno Antisocial de la Personalidad dentro de un Trastorno de Personalidad Cluster B.

Se consideró que la explorada conservaba plenamente la capacidad de conocer la realidad y de conducirse según su voluntad [11,12,13]. Fue condenada por asesinato por alevosía con el agravante de parentesco, a la pena de 20 años de prisión.

La misma mañana en que se iba a celebrar el juicio oral solicitó casarse y poder mantener un vis a vis con su nuevo marido, Ag. Al poco tiempo ganó un premio literario de la cárcel con un relato de terror.

1. Diagnóstico diferencial [8,9, 11, 12, 14].

Como novedad, más allá de un informe para responder a preguntas durante la Instrucción y ante el Juicio Oral y a cuestiones que interesaban específicamente a su abogado defensor, el objeto de esta revisión actual es el de introducir elementos de reflexión para el diagnóstico diferencial entre el TAP y el de Psicopatía, dadas las implicaciones que ello puede tener en cuanto a la elaboración y emisión de Informes sobre peligrosidad, medidas de seguridad o elaboración de un pronóstico de reincidencia o peligrosidad futura.

La psicopatía [15] es definida por un conjunto de rasgos de personalidad, estilo de vida y de relaciones interpersonales y por conductas socialmente desviadas, mientras que el TAP se refiere principalmente a un grupo de conductas delictivas y antisociales [8,9,14].

Los principales rasgos de la psicopatía que se pueden extraer a partir de las diferentes definiciones y estudios realizados por diversos autores son [12,13,15]:

1. Inexistencia de alucinaciones o de otras manifestaciones de pensamiento irracional.

2. Ausencia de nerviosismo y de cualquier tipo de manifestaciones neuróticas.

3. Encanto externo superficial y notable inteligencia.

4. Egocentrismo patológico.

5. Gran pobreza de reacciones afectivas básicas.

6. Sexualidad impersonal, promiscua, trivial y poco integrada.

7. Falta de sentimientos de culpa y vergüenza (remordimientos).

8. Indigno de confianza, mentiroso patológico y manipulador.

9. Pérdida específica de intuición.

10. Incapacidad para seguir cualquier plan de vida y para establecer planes futuros a largo plazo.

11. Autovaloración exagerada (alta autoestima, narcisista y arrogante).

12. Amenazas de suicidio raramente cumplidas.

13. Razonamiento insuficiente o falta de capacidad para aprender de la experiencia vivida.

14. Locuacidad.

15. Irresponsabilidad en las relaciones interpersonales.

16. Comportamiento fantástico y abuso de alcohol.

17. Búsqueda de nuevas sensaciones y estimulación constante.

18. Baja o nula tolerancia a la frustración.

Los 20 ítems que corresponderían a estos dos factores en la Escala de Calificación de Psicopatía PCL-R de Hare [15] serían:

1. Locuacidad / Encanto superficial.

2. Egocentrismo / Sensación grandiosa de la autovalía.

3. Necesidad de estimulación / Tendencia al aburrimiento.
4. Mentira patológica.
5. Dirección / Manipulación.
6. Falta de remordimiento y culpabilidad.
7. Escasa profundidad de los afectos.
8. Insensibilidad / Falta de empatía.
9. Estilo de vida parásito.
10. Falta de control conductual.
11. Conducta sexual promiscua.
12. Problemas de conducta precoces.
13. Falta de metas realistas a largo plazo.
14. Impulsividad.
15. Irresponsabilidad.
16. Incapacidad para aceptar la responsabilidad de las propias acciones.
17. Varias relaciones maritales breves.
18. Delincuencia juvenil.
19. Revocación de la libertad condicional.
20. Versatilidad criminal.

La Sociedad Psiquiátrica Americana incluyó el término de "psicópata" en la primera edición del DSM (Manual diagnóstico y estadístico de trastornos mentales). Pero en su tercera edición se cambió por el de trastorno de la personalidad antisocial (TAP).

El diagnóstico que utilizó el DSM-IV para referirse a la psicopatía es el Trastorno Antisocial de la Personalidad. Los sujetos con TAP se caracterizan por: ingresos frecuentes en centros penitenciarios, socialización insuficiente o desviada, hostilidad de los padres, déficits en los modelos de educación, falta de autodisciplina, etc.

Existen muchos delincuentes con TAP pero no todos ellos serían psicópatas: La psicopatía es un subgrupo de ellos… Aunque la psicopatía no se consideró, según el DSM-IV, como diferenciada de un trastorno antisocial de la personalidad, muchos autores establecen diferencias entre la psicopatía y el TAP.

Estos autores expresan que, con frecuencia, se suele confundir la psicopatía con el TAP dado que, en primer lugar, el DSM-IV incluía el concepto de psicopatía en el de TAP, y en segundo lugar, porque los componentes de la psicopatía son francamente más difíciles de medir que los del TAP, haciendo de este último una herramienta más útil y sencilla para diagnosticar un trastorno aparentemente equivalente. Pero, por último, cabe destacar que las herramientas diagnosticas no son las mismas, ya que la psicopatía se puede y debe medir mediante el PCL-R de Hare.

El Trastorno Antisocial de la Personalidad se caracteriza por "un patrón general de desprecio y violación de los derechos de los demás, que comienza en la infancia o el principio de la adolescencia y continúa en la edad adulta" (DSM-IV, APA, 2002). Por lo general, y en cuanto a la concepción social de ambos términos, cuando nos referimos a la conducta como daño social, sería más adecuado utilizar el término TAP, sin embargo el término de psicopatía haría referencia a las características psicopatológicas del individuo. A este respecto, el propio Hare puso énfasis en señalar que la psicopatía se asocia específicamente, entre otros rasgos, con la mentira y el engaño: en nuestro caso, ante la falta de datos pato(bio)gráficos fiables al inicio de la valoración de M., utilizamos sus numerosas y crueles mentiras como punto de partida para la aproximación diagnóstica.

Utilizando el diagnóstico clínico del DSM frente al diagnóstico basado en la escala PCL-R de Hare [8,9,15], la población reclusa presentaría un mayor diagnóstico de TAP con respecto al de psicopatía; concretamente, entre un 50% y 70% de TAP, frente a un 15% y 25% de psicopatía (Hare, 2003). Sin embargo, a pesar de que se trata de valoraciones y diagnósticos

no equivalentes, sí que presentan una clara asimetría , ya que mientras que la mayoría de los sujetos diagnosticados como TAP no poseen criterios suficientes para ser diagnosticados como psicópatas, estos sí que presentan criterios para ser diagnosticados como TAP, y se debe a que el TAP está asociado con las facetas estilo de vida y antisocial, y no con las facetas interpersonal y afectiva (Hare, 1996)características a tener en cuenta ya que, de nuevo, la clasificación en el DSM-V de la psicopatía y el TAP entra dentro del mismo cuadro diagnóstico.

Se refiere necesaria la experiencia y el entrenamiento en la aplicación de la escala de Hare, cualificación que estamos lejos de poseer los autores, pero nos parece interesante exponer los rasgos psicopatológicos de M. al diagnóstico diferencial entre TAP y psicopatía precisamente por las características de estilo de vida y de relaciones interpersonales y afectivas tan inquietantes que revela el análisis del caso.

CONFLICTO DE INTERESES.

Los autores declaran que no existe, ni real ni potencial, conflicto de intereses en relación a este artículo.

AGRADECIMIENTOS: el caso original data de 2010 y fue llevado a cabo por los médicos forenses Dr. Verano, Dr. Santos y Dr. Poncela, en la CMF de Palma de Mallorca. Agradecemos a los dos últimos las facilidades para esta revisión.

Revisión del caso como homenaje a la impagable deuda de saber del Dr. Luis Querejeta, magnífico Médico Forense, irreemplazable amigo. Sus opiniones fueron, en su día, esenciales para este trabajo.

BIBLIOGRAFIA.

1-. BARBERIA E. Catástrofes, identificación de víctimas y otros aspectos médico forenses. Ed. Elsevier. 2015.ISBN 978-84-9022-828-9.

2-. SERRULLA F. Coordinador. Atlas de antropología forense, correlaciones desde la antropología forense.. Ed. Aranzadi, sociedad de ciencias. ISBN 978-84943123-8-0.

3-. REVERTE COMA, JM; GARCIA VALDES, C. Antropología forense. Madrid: Ministerio de Justicia, Secretaría General Técnica, Centro de Publicaciones, 1991. ISBN 84-7787-223-6.

4-. CADENA, IRIS; FELIX, CESAR; HIDALGO RIVAS, ALEJANDRO. PY - 2010/12/01.SP - 17 EP - 23T1 - Método de Demirjian para estimación de edad dentaria en base a estadios de mineralización .VL - 13JO - Anuario de la Sociedad de Radiologia Oral y Maxilofacial de Chile

5- https://mindental.blogspot.com/2015/06/metodo-de-demirjian-para-estimacion-de.html

6-. GREULICH Y PYLE, ATLAS. es.slideshare.net/indromac/atlas-greulich-y- pyle.

7-. GREULICH Y PYLE, ATLAS es.scribd.com. Edad ósea. Rayos X.

8-. DSM- 5, APA, 2015. Manual de Diagnóstico diferencial. Ed. Panamericana. ISBN: 978-84-9835-923-7.

9-. DSM IV-TR, Manual Diagnóstico y Estadístico de los Trastornos Mentales. Ed. Elsevier Masson. ISBN, ed. Española : 978-84-458-1087-3.

10-. CARRERE E. El adversario. Ed. Anagrama. 2019. ISBN-978-84-339-0237-5

11-. PATRICIO OLIVOS, A. La mente delirante. Psicopatología del delirio. Revista Chilena de Neuro-psiquiatría. Versión on-line; 47 (1):67-85.ISSN 0717-9227.

12-. EY, H. Tratado de Psiquiatría, Tratado de Psiquiatría, 8ª edición. Cap. 1º, El Desequilibrio Psíquico, (328-340).

13-. GARCIA ANDRADE, J.A.Psiquiatría Criminal y Forense. Ed. Centro de Estudios Ramón Areces S.A.; 1993. ISBN 84-8004-069-6. Cap. VI (147-183).

14-. FEMI OYEBODE. SIMS, Síntomas mentales. Manual de Psicopatología descriptiva, 5ª edición.. Ed. Elsevier, ISBN 978-84-9113-027-7. Cap. 19 (317-330).

15-. R. D. HARE. PCL-R. Escala de Evaluación de la Psicopatía de Hare - Revisada (c). Adaptadores: R. Torrubia, R. Poy, J. Moltó, Philip R. Grayston y S. Corral. TEA Editores, 2019.

ABORDAJE MULTIFOCAL EN PATOLOGÍA FORENSE: CORRELACIÓN ANTROPO-RADIOLÓGICA DE LESIONES DEFENSIVAS POR ARMA BLANCA.

MULTIFOCAL APPROACH IN FORENSIC PATHOLOGY: RADIOLOGICAL AND ANTHROPOLOGICAL CORRELATION OF DEFENSIVE WOUNDS BY SHARP WEAPON..

GARCÍA RUIZ AB.[1], GUTIÉRREZ BUITRAGO G.[1]

RESUMEN.
La investigación médico legal de las muertes violentas es una de las tareas más complejas en la labor del médico forense. El desarrollo de la patología forense y la aplicación de conocimientos y técnicas de otras disciplinas, ofrece nuevas herramientas para aproximarnos a las cuestiones técnicas dando solución a las necesidades judiciales del caso. A modo de ejemplo práctico, en el presente trabajo desarrollaremos un caso de homicidio intencional en el que se ha utilizado metodología antropológica forense, así como el análisis de imágenes radiológicas. El caso que presentamos se corresponde con el hallazgo del cadáver reciente de un varón adulto en su domicilio, mostrando evidentes signos de violencia. Ya en el levantamiento del cadáver se aprecian múltiples heridas contusas a nivel craneal, así como heridas incisas en tórax, región cervical y ambos miembros superiores. El cuadro lesional sugiere un escenario de gran violencia en el que destacan lesiones de carácter defensivo, siendo estas el objeto de estudio desde el punto de vista antropológico forense al haberse puesto de manifiesto la existencia de lesiones óseas mediante pruebas de imagen.

PALABRAS CLAVE: Heridas arma blanca, heridas de defensa, esqueletización, pruebas de imagen.

ABSTRACT.
The legal medical investigation of violent deaths is one of the most complex tasks in the work of a medical examiner. The development of forensic pathology and the application of knowledge and techniques of other disciplines, offers new tools to approach technical issues by solving the judicial needs of the case. As a practical example, in this paper we will develop a case of intentional homicide in which forensic anthropological methodology has been used, as well as the analysis of radiological images. The case we present corresponds to the finding of an adult male corpse found in his home, showing important evidences of the use of violence. During the preliminar examination multiple bunt wounds were observed at the cranial level as well as sharp force injuries in the thorax, cervical region and upper limbs. The whole injuries suggest an incredibly violent scene where the defensive wounds highlight, being these the objective of the forensic-anthropologycal investigation, insomuch as they were objectified by imaging techniques.

KEY WORDS: Sharp force injuries, defensive wounds, skeletonisation, imaging techniques.

CONTACTO: Ana Belén García Ruiz, Instituto de Medicina Legal de las Islas Baleares. Camí Ca L'Ardiaca s/n 07010, PALMA. e-mail: anabelen.garcia@justicia.es

1.INTRODUCCIÓN.

La investigación médico legal de las muertes violentas es la pieza angular en el trabajo del médico forense, y dentro de ellas el homicidio ocupa un lugar de honor. El estudio médico forense del homicidio, especialmente en los casos intencionales o dolosos, para la determinación de la causa de la muerte y de las circunstancias que han rodeado a la misma, supone el reto más complejo al que nos enfrentamos en nuestra actividad de auxilio a los órganos judiciales.

En términos generales la tasa mundial de homicidios intencionales o dolosos ha disminuido desde los 7.4 casos por cada 100.000 habitantes de 1993 a los 6.1 casos del año 2017 (UNODC, 2019)[1]. La tendencia durante el último cuarto de siglo ha sido la reducción progresiva de esta tasa, lo cual se ha intentado explicar desde el punto de vista sociológico con el desarrollo de diferentes teorías. El aumento del control social, los efectos del desarrollo del estado de derecho, la expansión del derecho penal, la promoción de valores de convivencia social y el desarrollo progresivo del mundo virtual son algunas de ellas (UNODC, 2019)[2].

En el caso concreto del continente europeo, las tasas del homicidio intencional se han

1. Médico Forense. Unidad de Antropología y Odontología Forense del Instituto de Medicina Legal de las Islas Baleares. Ministerio de Justicia.

reducido considerablemente desde los años 90 hasta llegar a la tasa actual de 3 casos por cada 100.000 habitantes (datos del año 2017), situándose por debajo del 50% de la tasa mundial global (UNODC, 2019) [1].

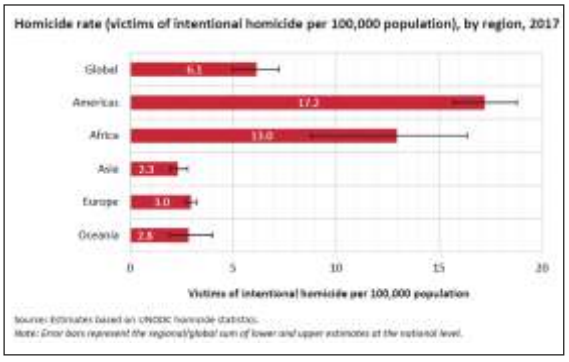

FOTOGRAFÍA 1: tasa de homicidio intencional global y por continente por cada 100.000 habitantes (fuente UNODC, 2019)

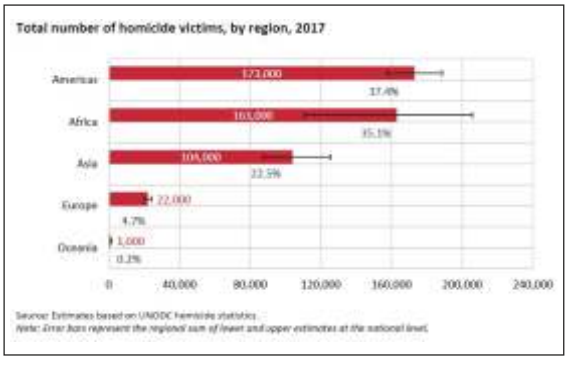

FOTOGRAFÍA 2: número total de víctimas de homicidio por continente (fuente UNODC, 2019)

Dentro de los datos europeos y dejando a un lado creencias populares debidas a casos puntuales de gran impacto mediático, la tasa de homicidios intencionales en España ocupa uno de los últimos lugares del continente. Concretamente se ha pasado de una tasa de 0.8 casos por cada 100.000 habitantes en el año 2012 a los 0.6 casos del año 2016. En el año 2017 se ha detectado un repunte de la tendencia con un incremento de la tasa hasta los 0.7 casos por cada 100.00 habitantes, aunque hay que esperar nuevos datos para sacar conclusiones sobre el impacto de esta cifra en futuras tendencias (INE, 2019)[3].

En nuestro país el homicidio intencional tiene un marcado tinte familiar, y alrededor de un tercio de la casuística tiene lugar dentro de este ámbito. El arma blanca es el arma homicida por excelencia al aparecer prácticamente en la mitad de los casos (Martín Librero, 2015) [4]. Esta proporción difiere de lo que ocurre en Europa en términos generales donde se queda en algo menos de un tercio y en otras localizaciones como Estados Unidos donde el arma de fuego es responsable de alrededor de un 70% de los casos (UNODC, 2019)[5].

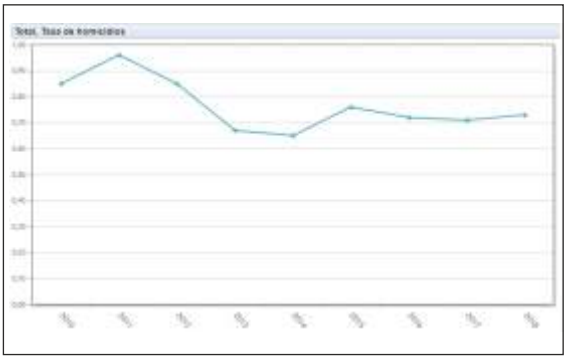

FOTOGRAFÍA 3: tasa española de homicidio intencional por cada 100.000 habitantes (fuente web INE, 2019).

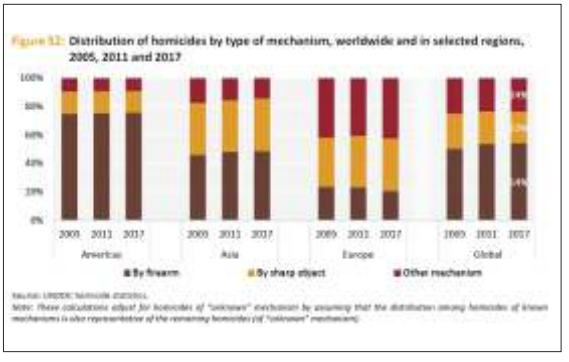

FOTOGRAFÍA 4: distribución de homicidios por tipo de mecanismo causal a nivel global y por continente (fuente UNODC, 2019).

La Patología Forense es la herramienta del médico forense para el estudio de estos casos. Autores clásicos la definen como la rama del conocimiento médico legal que proporciona los principios básicos y los medios para el estudio de las cuestiones médicas relacionadas con la

muerte en el ámbito legal (Di Maio, 2001)[6]. Concretamente en el contexto del Derecho Penal español, el trabajo del médico forense tiene por finalidad establecer la identidad de las víctimas, la etiología de la muerte, la causa y data de la misma y, todo ello, con el fin de auxiliar a la acción de la justicia. La investigación médico legal de las muertes por homicidio intencional se basa en los datos obtenidos durante la fase de levantamiento y, especialmente, en la práctica de una autopsia protocolizada para la cual se debe contar con herramientas específicas que para cada caso proporcionen el mayor acceso a la información disponible.

En los últimos tiempos en este campo se ha empezado a utilizar la metodología del estudio antropológico forense para cadáveres en avanzado estado de descomposición e incluso en cadáveres recientes. La Antropología Forense ha aportado a la Patología no solamente su base de conocimiento, sino que ha contribuido a la implementación de una nueva metodología que traslada el plano óseo a la misma sala de autopsias también en el cadáver reciente. La abundante literatura y casuística sobre el análisis antropológico de lesiones en restos óseos (*Forensic Anthropology: a comprehensive introduction* de Langley, *Skeletal trauma analysis: case studies in context* de Ross y Cunha, *Dismemberments* de Passalacqua, o *Forensic Anthropology: current methods* de Christensen por citar algunos compendios recientes), ha abierto una nueva forma de estudiar las lesiones para determinar su mecanismo causal.

Así en los casos recientes o aquellos que conservan buena parte del tejido blando, tras el examen detallado de las lesiones se procede a la esqueletización total o parcial del cuerpo para poder estudiar las lesiones ocasionadas en el plano óseo y su correlación. Según Galtés (2015, pág.17) [7], *"las propiedades mecánicas del tejido óseo hacen de esta estructura un excelente material cuando se trata de caracterizar lesiones y en particular inferir el instrumento responsable de los mismos"* [2].

Otra herramienta que se ha ido introduciendo progresivamente en las salas de autopsia la componen las pruebas de imagen (Thali et al. 2011)[8]. Las técnicas básicas de radiología convencional son una realidad cotidiana en muchos servicios de patología forense y se utilizan de forma rutinaria para el estudio de lesiones óseas, localización de proyectiles o cuerpos extraños, identificación de material protésico, etc… (Thali et al. 2011; Blau et al. 2018)[8][9]. El uso de técnicas más complejas como pueda ser la tomografía computerizada (TC), sin embargo, todavía no está debidamente estandarizado. Estas imágenes ofrecen información detallada de las partes blandas y aportan nuevas perspectivas de estudio para los diferentes tejidos, ya que las imágenes multicorte en diferentes planos ofrecen gran cantidad de información complementaria previa a la apertura de cavidades (Filograna et al., 2019)[10]. Nosotros consideramos esta técnica como una herramienta complementaria a la autopsia y en general no sustitutiva de esta. El análisis preliminar de las imágenes permite orientar la técnica durante la práctica necropsica, detectando lesiones y posibilitando la toma de decisiones respecto del abordaje óptimo de las mismas. Especialmente interesantes en el ámbito de la patología forense resultan las reconstrucciones tridimensionales (Thompson y Errickson, 2017)[11], del tejido óseo que proporcionan una visualización completa del esqueleto en el espacio. El tratamiento de las imágenes mediante software específico abre la puerta a la visualización desde diferentes ángulos y con distintas perspectivas lo cual, como hemos señalado anteriormente, constituye una herramienta de gran utilidad para la preparación y complementación de la práctica autópsica.

En este artículo queremos presentar un caso real abordado mediante la integración de la información aportada por todas estas disciplinas, exponiéndolo como un ejemplo de aplicación de diferentes metodologías al estudio lesional. Esperamos que el mismo enfatice la importancia y necesidad de un enfoque multidisciplinar en la práctica autópsica

2. Extraído de "Atlas de Antropología Forense", Serrulla et al. Edit. Aranzadi. San Sebastián, 2015 [7].

diaria, así como de la contribución del estudio antropológico forense para tener una imagen de detalle del mecanismo y desarrollo lesional.

Por otra parte, a través de la presentación de este caso queremos rendir homenaje a la figura de Luis Querejeta como patólogo forense. Luis tenía una visión amplia y particular sobre la función del médico forense en el ámbito no sólo judicial, sino social. Abogaba por un abordaje de la patología forense con todas las herramientas al alcance, y centradas en la figura del servicio de patología forense como foco integrador y conocedor de diferentes ramas de la disciplina. Para Luis obtener respuestas era una obligación y un privilegio que dignificaban la labor del médico forense. No era persona de eludir responsabilidades ni soslayar dictámenes comprometidos o complejos, y lo hacía con una formación académica, una experiencia y una profesionalidad fuera de toda duda. Esta faceta suya de profesional de enorme valía y compromiso junto a un carácter personal generoso y siempre dispuesto, resultaba a nuestro parecer profundamente inspirador. Tuvimos la oportunidad de conocerle y poder contar con él ante dudas o dificultades de nuestras tareas cotidianas, y eso fue un regalo que desde el ámbito tanto profesional como personal siempre agradeceremos al destino. Será difícil encontrar mejor maestro; no nos cabe ninguna duda de ello.

2.ANTECEDENTES.

El caso que presentamos se inicia de la forma habitual con la diligencia de levantamiento de cadáver.

A su llegada al lugar de los hechos, la médico forense de guardia encuentra un varón de 57 años de edad hallado sin vida en su domicilio con evidentes signos de violencia entre desorden y rotura de objetos, y con presencia de múltiples manchas de sangre en forma de salpicaduras, charcos y huellas de pisadas. La inspección en el lugar evidencia que el fallecido ha sufrido una brutal agresión con resultados de múltiples heridas contusas a nivel craneal, así como heridas incisas en tórax, región cervical y en ambos miembros superiores.

Durante la realización de la autopsia se estudian detalladamente todas las lesiones primero en el examen externo del cuerpo y luego en la apertura de cavidades. Por su relevancia vital destacan las heridas incisas localizadas en la región torácica que afectan al pulmón izquierdo ocasionando un hemoneumotórax, y una herida inciso-penetrante localizada en la región cervical lateral izquierda que ocasiona la sección de la vía aérea superior a nivel de la faringe. Estas lesiones son las que se consideran causa última del fallecimiento, por más que el número, la localización y contundencia lesional revelan la existencia de una agresión de gran violencia en la que la víctima reacciona con intención de defenderse interponiendo las extremidades superiores a los ataques. Estas lesiones si bien de menor gravedad clínica, resultan de gran interés médico legal para analizar las circunstancias del ataque. Se denominan heridas de defensa o defensivas y afectan sobre todo a las extremidades superiores, especialmente a los dedos, manos y antebrazos (Prahlow, 2012 y 2016) [12] [13]. Se localiza sobre todo en la cara dorsal de ambos antebrazos y manos apareciendo en algunas series hasta en la mitad de los casos en estas localizaciones de forma bilateral (Savic, 2017) [14].

El estudio lesional reveló el uso de dos armas denominadas de “ocasión”, es decir, recogidas del lugar de los hechos. Las heridas contusas a nivel cefálico fueron realizadas con un objeto contundente que resultaba compatible con una vasija de barro que se halló fragmentada en el lugar. Dicha vasija al romperse creó un extremo con un cierto filo que explicaba las características de las heridas contusas localizadas a nivel del cuero cabelludo, que se encuentran rodeadas por un área equimótica amplia por la fuerza de la agresión. Las heridas incisas e inciso-penetrantes que se encontraron en otras localizaciones revelaban el uso de un arma blanca con filo de al menos 10 cm de hoja y anchura máxima en torno a los 2.6 cm.

Una vez determinada la causa y forma de la muerte destacaba la presencia de múltiples lesiones defensivas en los miembros superiores por lo que se valora la posibilidad de proceder a un estudio específico de las misma desde el punto de vista antropológico forense. El examen en paralelo con las imágenes radiológicas resulta en este punto de gran utilidad no sólo para orientar la preparación de las piezas, sino especialmente para estudiar la morfología lesional, clave para contribuir a la caracterización del arma homicida. En esencia el principal interés del estudio antropológico radica en estudiar las características de las heridas defensivas para confirmar los datos aportados por el examen de las partes blandas, así como ver in situ la correlación de las lesiones óseas con las imágenes que nos proporciona el TAC. De este modo se pretende aplicar la interpretación morfológica de las lesiones óseas y su correlación con las imágenes radiológicas en la práctica autópsica habitual.

3.MÉTODO.

De forma previa a la realización de la autopsia se solicitó autorización judicial para la práctica del examen radiológico del cuerpo. El Instituto de Medicina Legal de las Islas Baleares (IMLCFIB) no dispone de servicio de radiología propio por lo que, una vez autorizada la realización de dicho examen, se procedió al traslado del cuerpo al centro hospitalario de referencia (Hospital Universitario Son Espases en Palma), donde se llevó a cabo el estudio mediante tomografía axial computarizada. Este examen radiológico permitió la obtención de una serie de imágenes multicorte en los planos habituales, así como una reconstrucción tridimensional completa del esqueleto. Todas estas imágenes se valoraron de forma previa a la autopsia a fin de obtener una perspectiva global del caso y orientar así el desarrollo de esta, siendo que ya en este primer momento resultaron muy llamativas las lesiones localizadas en ambos miembros superiores, sugestivas por su localización y características, de una conducta de defensa activa por parte de la víctima.

Por tanto, la información que se obtuvo del análisis de las imágenes comenzó en este punto a poner en valor la necesidad del estudio detallado de las lesiones defensivas de los miembros superiores (concretamente las manos y antebrazos) para valorar las características del arma utilizada. Las imágenes tomográficas ofrecen un alto nivel de detalle de las lesiones óseas, pero dejaron algunos puntos por determinar, especialmente en relación a las características del arma, por lo que se decidió la derivación del caso a la Unidad de Antropología y Odontología Forense (UAOF) del IMLCFIB. La finalidad de la investigación antropológica pretendía confirmar las características del arma homicida ya apuntadas por el estudio macroscópico de las lesiones incisas e inciso-punzantes en el plano cutáneo.

Así pues, una vez llevada a cabo la apertura de cavidades y el examen visceral, se procedió en primer lugar al examen externo de los miembros superiores y posteriormente a la esqueletización de ambos antebrazos y manos. Para este proceso no existe una metodología estandarizada si bien por parte de la UAOF se ha diseñado un protocolo de trabajo que abarca varias fases sucesivas (preparación, cocción, maceración) que se adaptan a las necesidades del caso concreto y a las características particulares de las piezas a esqueletizar.

Atendiendo a dicho protocolo, de forma previa se procedió a la retirada instrumentalizada de partes blandas de ambos antebrazos y manos mediante tijeras romas y disectores, prestando especial atención en no artefactar las lesiones por el efecto de los instrumentos filosos. Tras la máxima retirada posible, se introdujeron las piezas anatómicas en agua durante 24 horas a modo de maceración y posteriormente se inició el protocolo de esqueletización propiamente dicho. Se trata de un proceso modificado siguiendo la metodología de la Unidad de Antropología Forense del IMLCF de Cataluña (Serrulla et al, 2015), que implica las siguientes fases en desarrollo secuencial:

- Cocción en agua jabonosa con detergente enzimático a 90°C durante

3,5 horas de cada una de las extremidades por separado.

- Maceración durante 48 horas de ambas extremidades.
- Eliminación manual de los restos de partes blandas.
- Cocción suave con producto desengrasante (Kh7) durante 2 horas.
- Secado durante 72 horas bajo campana de extracción.

Una vez realizada la esqueletización se procedió a la obtención de un reportaje fotográfico de conjunto y de detalle que se reproducirá a continuación junto con la correlación de las imágenes radiológicas. Tras la reseña fotográfica se llevó a cabo al examen antropológico de los restos y el estudio de las lesiones. Para evidenciar las características que pudieran tener relevancia desde el punto de vista médico legal, se precisó el empleo de instrumentos de aumento no reproducibles en el presente trabajo.

3.RESULTADOS.

Como ya hemos señalado durante la autopsia se procedió al estudio pormenorizado de todas las lesiones encontradas en el cadáver. Sin embargo, por motivos metodológicos, en este apartado vamos a limitar la descripción a las heridas defensivas encontradas en las extremidades superiores. Se procederá a la descripción del examen externo, de las imágenes y del estudio antropológico de forma correlativa.

A) EN PARTES BLANDAS AL EXAMEN EXTERNO:

1. Miembro superior derecho.

En la cara posterior del antebrazo destaca una coloración equimótica prácticamente generalizada que se continúa en el dorso de la mano. También se observan dos heridas incisas de bordes bien definidos que se numeran de superior a inferior.

La herida número 1 se sitúa en el tercio distal del antebrazo con una disposición transversal descendente hacia la cara medial. La trayectoria no tiene la misma profundidad en todo su recorrido, siendo más superficial en superior y lateral, y más profunda en sentido medial e inferior. Impresiona de una herida incisa por acción del filo de forma tangencial. La herida número 2 se localiza en la cara dorsal de la muñeca con una disposición ligeramente oblicua sobre el eje longitudinal del antebrazo. Se trata de una herida inciso-punzante cuya trayectoria termina en la región cubital y con una morfología en sus extremos sugestiva de un arma con filo monocortante.

En la cara anterior del antebrazo a nivel del tercio distal, se observa una herida inciso-penetrante (número 3) ligeramente oblicua respecto al eje longitudinal del antebrazo. Esta herida no se asocia a una contusión relevante, presentando características morfológicas sugestivas de un arma con filo monocortante.

En el dorso de la mano derecha se observan otras cuatro heridas de carácter inciso. La herida número 4 se localiza a nivel superior del carpo con una disposición transversal. La herida número 5 se sitúa ligeramente superior a la articulación metacarpofalángica del 3º-4º metacarpiano. Tiene una disposición transversal y penetra al plano óseo. La herida número 6 se localiza en la cara dorsal del 1º dedo con morfología biselada en forma de scalp. La herida número 7 se localiza en la raíz del 4º dedo hacia el tercer espacio interdigital. Tiene igualmente una morfología oblicua en forma de bisel.

En la cara volar de la mano derecha se encuentra una única lesión contusa de morfología estrellada y carácter superficial (herida número 8), limitada al tejido celular subcutáneo. Se localiza a nivel de la articulación metacarpofalángia del 3º-4º dedos.

FOTOGRAFÍA 5: antebrazo derecho de la víctima (cara dorsal).

FOTOGRAFÍA 6: antebrazo derecho de la víctima (cara volar).

2. Miembro superior izquierdo.

En la cara posterior del antebrazo izquierdo también encontramos una coloración equimótica amplia, aunque más parcheada, a nivel del tercio medio y de la cara dorsal de la mano. Se observan tres heridas incisas, situándose dos de ellas en el tercio distal del antebrazo y una en la muñeca. La herida número 9 tiene una morfología triangular sugestiva de modificación del ángulo de ataque del arma, localizándose en la zona cubital del tercio distal del antebrazo. Su disposición es transversal con trayectoria penetrante en perpendicular al plano óseo. La herida número 10 se localiza inmediatamente inferior y se dispone igualmente en el plano transversal abarcando toda la cara posterior del antebrazo. Es una herida penetrante ligeramente oblicua en sentido perpendicular al plano óseo. La herida número 11 tiene 1 cm de longitud y se sitúa en la cara radial posterior de la muñeca con un carácter superficial. En la cara anterior del antebrazo izquierdo no se encuentran lesiones relevantes.

En la cara dorsal de la mano izquierda se observan cinco heridas incisas, ocasionando una de ellas la amputación traumática de la falange distal del primer dedo. La herida número 12 se localiza en diagonal sobre la cara dorsal de la mano desde el hasta la línea de las articulaciones metacarpofalángicas. Tiene una morfología en forma de ojal con exposición del plano tendinoso que encuentra seccionado a la altura del 4º metacarpiano que presenta una fractura oblicua. La herida número 13 tiene carácter inciso y se localiza a nivel del tercio medio del 2º metacarpo asociándose a fractura oblicua de la diáfisis. A nivel de la articulación metacarpofalángica del primer dedo se encuentra una herida incisa de morfología más irregular con trayectoria tangencial a la superficie cutánea (herida 14) que tiene carácter superficial. La herida número 15 resulta similar a la anterior, pero con una morfología dentada desde la cara dorsal de la articulación metacarpofalángica del 2º dedo hasta la misma altura en la cara volar. La herida número 16 tiene carácter inciso ocasionando la sección completa de la 2ª falange del primer dedo habiendo tenido lugar la amputación justo en sentido distal a la articulación.

FOTOGRAFÍA 7: antebrazo izquierdo de la víctima (cara dorsal).

FOTOGRAFÍA 8: detalle lesiones mano izquierda de la víctima.

B) EN EL PLANO ÓSEO.

Tras la esqueletización y posterior reseña fotográfica se evidencias lesiones óseas en ambas extremidades superiores. En el miembro superior derecho las lesiones quedaron circunscritas al tercio inferior del cúbito, mientras que en la extremidad izquierda afectan fundamentalmente a la mano (metacarpianos y falanges), existiendo también lesiones en tercio inferior de cúbito y radio. A continuación, se procede a describir de forma detallada las lesiones.

1. Miembro superior derecho.

Las lesiones del plano óseo de esta localización se limitan a una fractura cubital y varios hallazgos de osteopatía de evolución crónica y previos a la agresión.

FOTOGRAFÍA 9: plano óseo del miembro superior derecho de la víctima.

a) Sección completa del cúbito localizada en el tercio distal. Tiene una disposición longitudinal al eje mayor cubital de forma biselada, con formación de un fragmento de morfología piramidal que en distal abarca prácticamente toda la epífisis. En este fragmento se evidencia un defecto óseo en forma de ventana (23 x 3 mm) localizada en la cara anterointerna con un ángulo superior agudo y otro recto. En la cara posteroexterna se ubica un área de pérdida de sustancia ósea por fragmentación en forma de conminución. Esta sección se relaciona anatómicamente con la herida número 1 de las descritas en el apartado del examen externo.

FOTOGRAFÍA 10: detalle de la fractura cubital derecha.

FOTOGRAFÍA 11: detalle del defecto en forma de ventana en cúbito.

b) En esta mano se encuentran varios hallazgos patológicos como son la fusión de la base del 2º metacarpiano con los huesos trapecio y trapezoide del carpo, la formación de excrecencias óseas asociadas a deformidad en la base de los metacarpianos 3º-4º-5º, y la existencia de una entesopatía en la base del 3º metacarpiano.

2.Miembro superior izquierdo.

A nivel del antebrazo encontramos las siguientes lesiones:

a)Herida incisa en el tercio inferior cubital con pérdida ósea de forma ovalada (12 x 8 mm). Se aprecian estriaciones en el fondo por el paso del arma blanca e impresiona de enclavamiento del filo con formación de una escama al extraer el arma. Se corresponde con la herida nº 9 de las descritas en el apartado dedicado al examen externo.

b)Herida incisa de morfología lineal en la cara dorsal de la epífisis distal del radio. Tiene una longitud de 11 mm y sus extremos son angulados con forma de cola en la porción más medial. Esta sección se relaciona anatómicamente con la herida número 10 de las descritas en el apartado dedicado al examen externo.

FOTOGRAFÍA 12: plano óseo del miembro superior izquierdo de la víctima.

FOTOGRAFÍA 13: detalle lesión en cúbito izquierdo.

FOTOGRAFÍA 14: detalle lesión en radio izquierdo.

A nivel de la mano encontramos las siguientes lesiones:

a) Fractura oblicua en sentido longitudinal de la extremidad proximal del 4º metacapiano que asciende con morfología piramidal hacia la diáfisis en su tercio medio. Esta sección se relaciona anatómicamente con la herida número 12 de las descritas en el apartado dedicado al examen externo.

b) Fractura transversa ligeramente oblicua hacia medial localizada en el tercio medio del 2º metacarpiano izquierdo. Esta fractura se relaciona anatómicamente con la herida número 13 de las descritas en el apartado dedicado al examen externo.

c) Sección limitada a la cortical en forma de bisel con formación de una escama ósea a modo de scalp en la cara dorsal del tramo proximal de la falange proximal del 2º dedo. Esta sección se relaciona anatómicamente con la herida número 14 de las descritas en el apartado dedicado al examen externo.

d) Sección del extremo lateral de la extremidad distal de la falange proximal del 1º dedo. Esta sección es la que se corresponde con la amputación del 1º dedo objetivada en el examen externo (herida nº 16).

FOTOGRAFÍA 15: fractura base 4º metacarpiano izquierdo.

FOTOGRAFÍA 16: fractura diáfisis 2º metacarpiano izquierdo.

FOTOGRAFÍA 17: sección falange proximal 1º dedo izquierdo.

FOTOGRAFÍA 18: sección en escama falange proximal 2º dedo izquierdo.

C) CORRELACIÓN ANTROPO-RADIOLÓGICA.

Descritas las lesiones con detalle, vamos a proceder a continuación a reproducir las imágenes radiológicas de forma contigua a los hallazgos en el plano óseo para que el lector pueda analizar por sí mismo los resultados.

FOTOGRAFÍA 19: reconstrucción tomográfica tridimensional, miembros superiores de la víctima.

En la imagen general de ambos miembros superiores, podemos apreciar prácticamente todas las lesiones que hemos ido describiendo en los apartados anteriores. Como ya hemos señalado resulta de gran interés realizar estas reconstrucciones radiológicas para orientar la disección previa a la autopsia y también para conservar las lesiones en su estado original. La visualización y el tratamiento de las imágenes que se puede conseguir mediante el software adecuado, ofrecen una gran cantidad de información en un formato de carácter visual muy apropiado para la labor médico forense.

Hemos seleccionado tres vistas de la reconstrucción tridimensional para analizar la correlación con las lesiones encontradas en el estudio antropológico. Creemos que son las más adecuadas para el examen lesional de ambos antebrazos y manos, y de este modo se desarrolla a continuación.

FOTOGRAFÍA 20: reconstrucción tomográfica tridimensional, vista del miembro superior derecho de la víctima.

En la imagen superior podemos visualizar la fractura cubital con detalle en cuanto a su longitud y trazo. Sin embargo, la rotura de forma piramidal se difumina con la reconstrucción tridimensional mientras que el examen óseo directo permite apreciar su morfología y realizar una valoración médico legal sobre el mecanismo lesional. Nótese también como resultan identificables la entesopatía y las fusiones óseas del carpo.

FOTOGRAFÍA 21: reconstrucción tomográfica tridimensional, vista de detalle del antebrazo distal izquierdo de la víctima.

En el antebrazo izquierdo apreciamos la curiosa morfología de la escama ósea que forma la sección tangencial que encontramos en la diáfisis cubital. De la herida incisa radial apenas encontramos trazo (levemente apreciable en la imagen número 19).

FOTOGRAFÍA 22: reconstrucción tomográfica tridimensional, vista de detalle de la mano izquierda de la víctima.

En la imagen de detalle de la mano izquierda se puede apreciar claramente el trazo oblicuo de las fracturas del segundo y cuarto metacarpiano que revelan la dirección del ataque. También se aprecia la sección de la falange proximal del primer dedo y la ausencia de la falange distal. Sin embargo, la sección en forma de escama de la falange proximal del segundo dedo pasa desapercibida, sin ofrecer una imagen que reproduzca la lesión que se aprecia en el examen antropológico.

4. DISCUSIÓN.

El presente trabajo ha pretendido exponer mediante el estudio de un caso cómo el tratamiento antropológico de ambos antebrazos y manos revela la existencia de múltiples lesiones incisas, las cuales se correlacionan con los hallazgos lesionales del examen externo y con las imágenes radiológicas realizadas de forma previa a la autopsia. Con los datos que hemos reseñado en los tres planos consideramos que los aspectos de mayor interés desde el punto de vista médico legal se encuentran en las siguientes lesiones.

La herida localizada en el antebrazo derecho, denominada herida número 2, por su disposición en forma de ojal y dimensiones resulta compatible con un arma blanca de un único filo y hoja monocortante. Las lesiones encontradas en el cúbito derecho y concretamente el defecto en forma de ventana localizado en la cara medial del extremo distal, sugieren por su trayectoria estar en relación con esta herida, la cual se habría ocasionado al penetrar el arma en el extremo distal del cúbito ocasionando una solución de continuidad con conminución. La morfología de esta ventana ofrece también un aspecto compatible con un extremo más romo o cuadrangular y otro más agudo, lo cual se correspondería con lo observado en la herida al examen externo. En las imágenes del TAC se observa con gran nitidez la fractura biselada correspondiente a la herida número 1, pero la ventana ósea no se aprecia debidamente por lo que no es posible extraer las conclusiones que se sugieren con el examen óseo directo.

La herida número 9, localizada en el tercio medio del cúbito derecho, no se visualiza en imagen radiológica con suficiente detalle como para orientar su procedencia. Sin embargo, en el examen directo del plano óseo se evidencia un defecto redondeado con fondo estriado, sugestivo de una sección en forma de escama por enclavamiento del filo sobre la superficie ósea y posterior extracción del arma. Este dato nos indica una cierta contundencia de esta, siendo así un arma con una hoja de cierto peso. La herida número 10 no se aprecia en el TAC, siendo así que la imagen no permite apreciar su existencia siendo una herida incisa clara en el plano antropológico.

Las fracturas localizadas en la mano izquierda sí se reconocen con facilidad en las imágenes reproduciéndose su trazo oblicuo con buen detalle. La sección que describíamos en la falange proximal del primer dedo también queda correctamente identificada. Sin embargo, la sección a modo de escama en la base de la falange proximal del 2º dedo tampoco puede visualizarse correctamente en la imagen. De hecho, la imagen resulta poco clara en comparación el detalle del tipo de lesión que se evidencia en el examen óseo.

La correlación de las imágenes permite asimismo relacionar las heridas 15 y 16 del examen externo. Estas heridas se ocasionan al intentar la víctima detener la agresión agarrando el arma homicida, ocasionándose la amputación limpia del primer dedo. La morfología dentada de la herida 15 se debe a los pliegues cutáneos característicos del primer espacio interdigital que permiten la anteposición del pulgar. La disposición y morfología de las heridas permite afirmar que se produjeron en un mismo tiempo de ataque, en el que se suma no sólo la fuerza del agresor sino también la conducta de defensa por parte de la víctima.

5. CONCLUSIONES:

Tras el estudio del caso presentado podemos extraer una serie de conclusiones.

En primer lugar, todas estas lesiones tienen un claro carácter defensivo como se evidencia

por su topografía y morfología, encuadrándose en un contexto de muerte de etiología homicida con una lucha activa por parte de la víctima para evitar los golpes interponiendo las extremidades en la línea del ataque por el arma. Asimismo, en relación con el mecanismo causal, se puede inferir el empleo de un arma blanca incisa, monocortante y dotada de cierto peso, como puede ser un cuchillo de hoja ancha de uso culinario si bien el arma homicida no fue recuperada del lugar.

En segundo lugar, las imágenes procedentes de la reconstrucción tridimensional permitieron ubicar e identificar los trazos de fractura, siendo de gran ayuda en su localización y en la estimación del alcance de las lesiones. Estos estudios tienen además la característica de poder conservarse en el tiempo y reproducirse en el futuro, lo que permite sucesivos análisis. Sin embargo, en algunas lesiones el nivel de detalle de las imágenes no permitió extraer conclusiones definitivas sobre su mecanismo causal.

En tercer lugar, la información obtenida del examen óseo directo resultó de gran interés médico legal ya que el estudio antropológico pudo evidenciar lesiones que habían pasado desapercibidas o resultaban engañosas en las pruebas de imagen, y permitió extraer conclusiones sobre el arma empleada y sobre la dinámica del ataque.

En último lugar, se hace preciso profundizar en el manejo y tratamiento de las imágenes que en este caso fueron proporcionadas ya procesadas por el servicio de radiología del centro hospitalario. El dotar al médico forense de una formación específica en esta área redundaría de una forma beneficiosa en la labor de los Servicios de Patología Forense, ya que la imagen es una extraordinaria herramienta complementaria al trabajo cotidiano. También desde esta publicación nos gustaría animar al uso complementario de la metodología antropológica al estudio de la muerte violenta. Creemos que este caso puede ilustrar cómo toda ayuda a la investigación siempre ha de ser bienvenida.

6.BIBLIOGRAFÍA.

1. UNITED NATIONS OFFICE ON DRUGS AND CRIME (UNODC). Global study on homicide: executive summary. Vienna, 2019.
2. UNITED NATIONS OFFICE ON DRUGS AND CRIME (UNODC). Global study on homicide: understanding homicide. Vienna, 2019.
3. INSTITUTO NACIONAL DE ESTADÍSTICA. Página web,2018.
4. MUÑOZ CLARES J.M. (COORD). Matar y morir en España: homicidios y asesinatos. Edit. Diego Martín Librero, 2015.
5. UNITED NATIONS OFFICE ON DRUGS AND CRIME (UNODC). Global study on homicide: homicide trends, patterns and criminal justice response. Vienna, 2019.
6. DI MAIO D. et al. Forensic Pathology, 2nd Edition. Edit. CRC Press. Florida, 2001.
7. SERRULLA F. et al. Atlas de Antropología Forense. Edit. Aranzadi. San Sebastián, 2015.
8. THALI M.J. et al. Bordgon's Forensic Radiology, 2nd Edition. Edit. CRC Press. Florida, 2011.
9. BLAU S. et al. An atlas of skeletal trauma in Medico-Legals contexts. Edit. Academic Press. Londres, 2018.
10. FILOGRANA L. et al. A practical guide to virtual autopsy: why, when and how. Seminars in ultrasound, CT and MRI. Vol 40, pags 56-66. February, 2019.
11. THOMPSON T., ERRICKSON D. Human remains: another dimensión: the aplication of imaging to the study of human remains. Edit. Academic Press. Londres, 2017.
12. PRAHLOW J.A. Forensic authopsy of sharp force injuries. Edit. Humana Press. 2016. Disponible en: https://emedicine.medscape.com/article/1680082-overview
13. PRAHLOW J.A. Sharp force injuries deaths in Atlas of Forensic Pathology. Edit. Humana Press. Pags 572-631. 2011.
14. SAVIC S. et al. Medicolegal characteristics of defense injuries in cases of homicide. Vojnosanit Pregl, 74(4): 335-340. 2012. Disponible en: https://www.researchgate.net/publication/305336441_Medicolegal_characteristics_of_defense_injuries_in_cases_of_homicides