ATLAS FOTOGRÁFICO DE CURIOSIDADES NECRÓPSICAS.
PHOTOGRAPHIC ATLAS OF NECROPSY CURIOSITIES.

SÁNCHEZ UGENA F[1], ALAMA CARRIZO S[1], SÁNCHEZ BOTET MT[1].

RESUMEN.
El Médico Forense que realiza su labor fundamentalmente en el campo de la patología forense tiene la oportunidad de observar hallazgos necrópsicos que no pueden dejar de sorprenderle, por mucha experiencia que se tenga. En unos casos, se trata de hallazgos casuales, sin relación alguna con la causa y las circunstancias de la muerte. En otros, están directamente relacionados con ella. En las imágenes que presentamos, recogemos observaciones necrópsicas que por una u otra causa pueden resultar curiosos desde el punto de vista de profesional. En cada caso, se hace una breve descripción sobre las circunstancias del fallecimiento, incluyendo la edad, el sexo y la causa de la muerte, presentando una imagen en detalle sobre el hallazgo y otra u otras más explícitas, que ayudan a ponerla en un contexto anatómico. Estas imágenes forman parte de un archivo más numeroso, cuyo objetivo es ir ampliándolo a medida que se tenga la oportunidad. En esta ocasión presentamos una serie de casos.

PALABRAS CLAVE: fotografía forense. curiosidades necrópsicas. patología forense.

ABSTRACT.
The Coroner who performs their work mainly in the field of Forensic Pathology has the opportunity to observe autopsy findings that cannot fail to surprise them, no matter how much experience they have. In some cases, there are accidental findings that seem unrelated to the cause and circumstances of the death. In other cases, they are directly related to it. In the images that we present, we collect autopsy observations that for one reason or another may be curious from a professional point of view. In each case, a brief description is made of the circumstances of the death, including age, sex and the cause of the death, presenting a detailed image of the finding and another more explicit, which helps to put it in an anatomical context. These images are part of a larger collection, the objective of which is to expand it as the opportunity arises. In this section, we present a series of cases.

KEY WORDS: forensic photography. necropsic curiosities. forensic pathology.

CONTACTO: Félix Sánchez Ugena. Instituto de Medicina Legal y Ciencias Forenses. Avda. de Javier Blanco Palenciano, s/n. 06006. Badajoz. Telf.: 924 238620. Email: felix.sanchez@justicia.es

1. LESIONES GÁSTRICAS POR ÁCIDO CLORHÍDRICO.

Varón de 63 años de edad. Antecedentes depresivos y patología orgánica. Se trata de un suicidio combinado planeado: ingesta de ácido clorhídrico (comercialmente conocido como agua fuerte o salfumán) seguida de precipitación. Lesiones cáusticas en la boca, faringe, esófago y estómago. Muerte por traumatismo craneoencefálico con lesión ósea y encefálica, traumatismo torácico, abdominal y esquelético. El salfumán es una disolución acuosa del gas cloruro de hidrógeno (HCl). Se trata de compuesto muy corrosivo y ácido. Tiene múltiples usos, para limpieza doméstica, como desincrustante y desatascador, tratar y galvanizar metales, curtir cueros y otras muchas aplicaciones industriales.

En las lesiones ocasionadas por ingesta de productos cáusticos, el esófago y el estómago se dañan rápidamente con decoloración, descamación y en ocasiones perforación. Los ácidos fuertes actúan deshidratando los tejidos, coagulando las proteínas y convirtiendo la hemoglobina en hematina. Los cambios cromáticos entre grisáceos y negruzcos observados en las lesiones por ácido clorhídrico dependen de la cantidad de sangre alterada. El ácido clorhídrico tiene un efecto muy corrosivo, especialmente en las mucosas, pudiendo destruir la pared gástrica dándole un aspecto más blando y friable, llegando a perforarla. Si la persona ha sobrevivido el tiempo suficiente, pueden hallarse lesiones en intestino delgado, no obstante, no es frecuente su hallazgo por el espasmo del píloro. Todos los agentes cáusticos pueden causar la muerte por edema pulmonar debido al paso del producto a los pulmones por el vómito y aspiración, y en caso de supervivencia durante un día o varios, la causa del fallecimiento podría estar en relación con una bronconeumonía fulminante [1]. No obstante, al

1. Médicos Forenses. Instituto de Medicina Legal de Badajoz.

tratarse generalmente de muertes violentas suicidas, el carácter voluntario de la ingesta hace que puedan ingerirse mayores cantidades, por lo que la sintomatología puede ser más aguda, pudiendo ocasionar la muerte en las primeras horas como consecuencia de shock irreversible y la hemorragia aguda [2].

Atlas fotográfico de curiosidades necrópsicas.
SÁNCHEZ UGENA F, ALAMA CARRIZO S, SÁNCHEZ BOTET MT.

2. CÁLCULO BILIAR DE COLESTEROL.

Mujer de 51 años. Fallece de forma accidental en el incendio de su casa. Cadáver intensamente carbonizado. Negro de humo en vías aéreas y esófago. Determinación toxicológica: COHb/Hb total 20.12 % y múltiples medicamentos de uso común, en concentraciones terapéuticas.

El hígado presentaba una macro vesícula biliar con una pared muy fina. Tenía contenido acuoso de color amarillento y un cálculo esferoidal de colesterol de color amarillo, de 14 mm de diámetro (hallazgo casual).

La coloración de los cálculos biliares puede variar entre amarillo (cálculos puros de colesterol), verdes o negros (piedras de pigmentos), así como pueden encontrarse múltiples formas [3]. Los cálculos biliares de colesterol son el tipo más frecuente de cálculo encontrado en el sistema biliar, representando aproximadamente el 80% de los cálculos biliares [4]. Los tamaños pueden variar desde poco más que un grano de arena hasta alcanzar un tamaño mayor como un huevo que puede ocupar toda la cavidad vesical. Los cálculos biliares de colesterol, contienen por definición, más de un 50% de colesterol y son típicamente hallados en gente obesa con mayor incidencia con la edad. La mayoría de cálculos de colesterol contienen también una cantidad variable de bilirrubina y sales de calcio, siendo el cálculo puro de colesterol un hallazgo raro y poco frecuente. En su estructura son duros, y si se parten, muestran una estructura interna amarilla cristalina [5]. Estos cálculos puros de colesterol pueden presentarse con morfología esférica y superficie similar a una mora, como en el caso que presentamos, pero también pueden mostrar una forma oval con superficie lisa asemejándose a un huevo, o componerse de múltiples pequeñas piedras [6].

Atlas fotográfico de curiosidades necrópsicas.
SÁNCHEZ UGENA F, ALAMA CARRIZO S, SÁNCHEZ BOTET MT.

3. QUISTE HIDATÍDICO.

Varón de 55 años. Sufre una precipitación accidental mientras trabajaba en una obra. Con traumatismo craneoencefálico severo, ingresa en UCI, con criterios clínicos de muerte encefálica. Se procede a extracción de órganos para trasplante. En el lóbulo derecho del hígado se observa una formación ovoidea de pared gruesa y color blanquecino, de 6.5 x 5 cm de diámetro. En su interior, contiene una sustancia de color amarillento verdoso, de consistencia gelatinosa, correspondiente a un quiste hidatídico. Hallazgo casual.

La hidatidosis es una zoonosis producida por las larvas de los cestodos del género echinococcus. La hidatidosis presenta una fase evolutiva en la que los quistes tienen un crecimiento lento, pasando posteriormente a un proceso involutivo en el que los parásitos van muriendo progresivamente y dejan un quiste solidificado, a menudo calcificado, o una cicatriz [7]. La localización más frecuente de estos quistes es el hígado, siendo aproximadamente el 70% de los casos, siendo los pulmones la segunda localización más frecuente en la que se encuentran, siendo mucho menos frecuente en otras localizaciones [8].

Se trata de una enfermedad que presenta una alta morbilidad en la que pueden aparecer múltiples complicaciones, siendo las más frecuentes la sobreinfección, ruptura intrabiliar y la rotura directa a cavidad torácica o abdominal [9]. A pesar de ser una enfermedad con una baja mortalidad, existen estudios que consideran que algunas complicaciones graves pueden estar implicadas en el mecanismo de la muerte asociado a shock anafiláctico, embolismo pulmonar hidatídico, arritmias cardiacas y hemotórax, pudiendo causar una muerte súbita, siendo descubierto el quiste hidatídico en la autopsia [10].

Atlas fotográfico de curiosidades necrópsicas.
SÁNCHEZ UGENA F, ALAMA CARRIZO S, SÁNCHEZ BOTET MT.

4. EDEMA DE GLOTIS.

Varón de 32 años de edad. Dificultad respiratoria durante un viaje. Llega a su destino y acude al Centro de Salud, entrando en parada. Macroscópicamente se observó edema de glotis y de laringe y un cuadro asfíctico. Al carecer de antecedentes de alergia y no habiendo tenido contacto con alérgenos ese día, se consideró como una anafilaxia idiopática.

HISTOPATOLOGÍA. Gran edema submucoso en epiglotis y cuerda vocales con separación de las fibras de colágeno y de los elementos glandulares. Cuantiosos infiltrados inflamatorios constituidos por polimorfonucleares, neutrófilos, mastocitos, células plasmáticas, así como eosinófilos y linfocitos que llegan a ocupar toda la pared laríngea. Gran hemorragia aguda submucosa en la cuerda vocal derecha.

La anafilaxia mortal puede ser más frecuentemente producida como resultado a una exposición a picaduras de insectos, comidas, látex, drogas, productos químicos, ejercicio, administración de medicamentos o procedimientos diagnósticos o terapéuticos, entre otras causas. Esta reacción inmunológica sistémica mediada por mastocitos, ocasiona un severo angioedema y broncoconstricción del tracto respiratorio superior junto con hipotensión, dando como resultado un colapso circulatorio y respiratorio. La muerte causada por anafilaxia es principalmente atribuida a un grave shock hipotensivo debido a una vasodilatación periférica y a una asfixia por el brocoespasmo y la obstrucción de la vía aérea cuando el edema laríngeo ocupa el suministro linfático de los pliegues epiglóticos. En la autopsia, un hallazgo macroscópico más frecuente es el edema laríngeo o epiglótico y la mucosidad que obstruye los bronquios [11][12][13]. El examen histológico de la mucosa de la laringe puede mostrar un extenso edema en el seno del cual se aprecian mastocitos, linfocitos, algunos eosinófilos y neutrófilos. La necesidad de buscar con frecuencia estos componentes en el seno del edema es de gran valor diagnóstico, informándonos de la inmediatez y rapidez con que se éste se desarrolla [14].

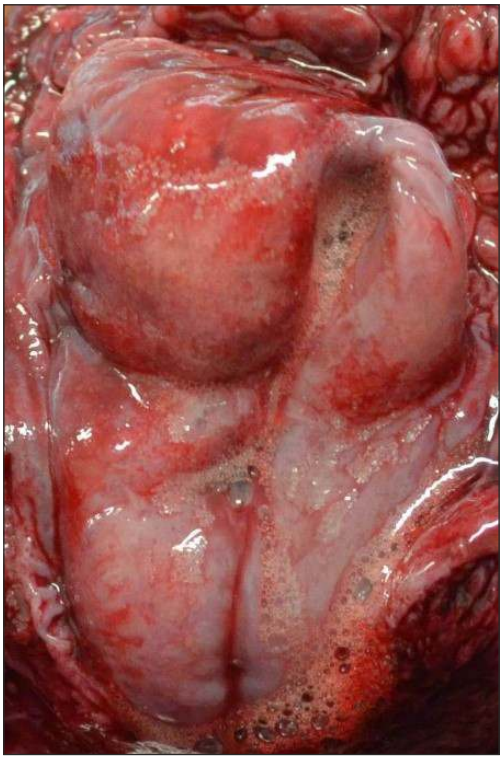

Atlas fotográfico de curiosidades necrópsicas.
SÁNCHEZ UGENA F, ALAMA CARRIZO S, SÁNCHEZ BOTET MT.

5. HÍGADO UNILOBULADO.

Varón de 54 años de edad, con antecedentes de alcoholismo. Ingresa en el hospital en estado de coma secundario a shock mixto, con sospecha de intoxicación por alcohol metílico. Etiología médico legal indeterminada. El hígado presentaba una peculiar morfología debido a que era unilobulado. Peso 2.220 g. Presentaba una macrovesícula biliar con cuatros cálculos mixtos en su interior. INVESTIGACIÓN TOXICOLÓGICA. Metanol 1.01 g/l. Alcohol etílico 0.88 g/l. .Hallazgo casual.

Las anomalías congénitas que puede presentar el hígado son raras e incluyen agenesia o hipoplasia de lóbulos hepáticos o segmentos, el lóbulo hepático de Riedel y otros lóbulos hepáticos accesorios. La agenesia es una condición de ausencia completa de lóbulos hepáticos o segmentos, con la consiguiente desaparición de los correspondientes vasos lobares o segmentarios, a diferencia de la hipoplasia, en la que el tamaño del lóbulo o segmento hepático es relativamente pequeño pero normal. La agenesia o hipoplasia de lóbulos hepáticos y segmentos pueden llegar a alterar la topografía normal de la región superior del abdomen, lo cual puede suponer cambio de posición de órganos adyacentes como el estómago, colon o riñones. [15]

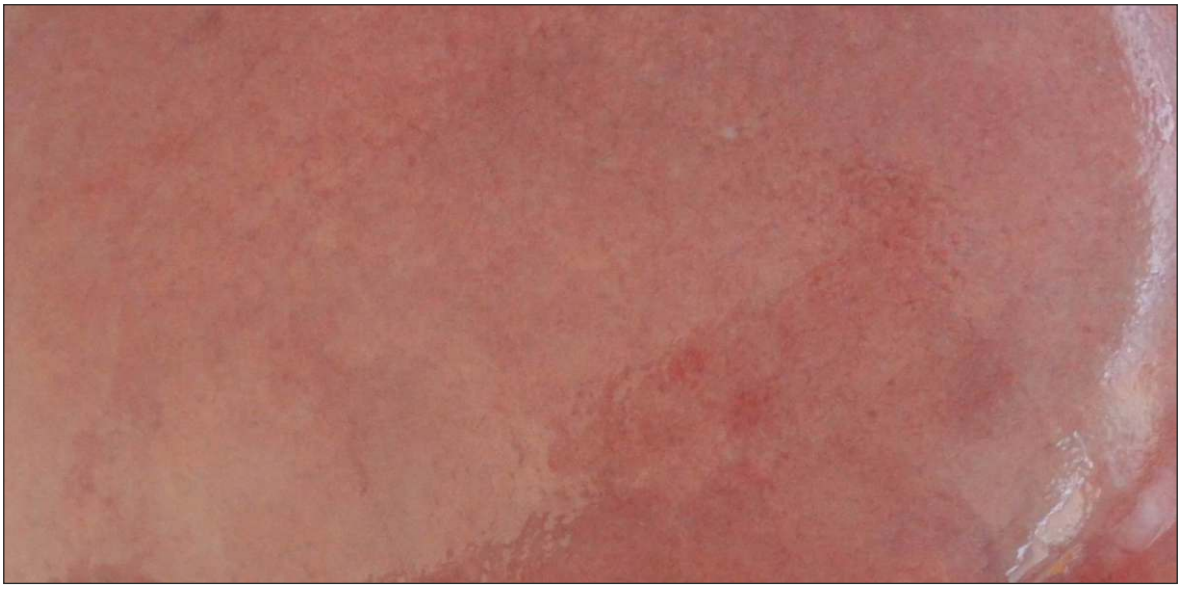

INSTITUTO DE MEDICINA LEGAL DE BADAJOZ. - Nº DE REGISTRO

6. ANEURISMA DE AORTA ABDOMINAL.

Varón de 85 años de edad. Sin antecedentes patológicos conocidos, salvo que la familia refiere que tenía “problemas de circulación en las piernas”. No había sido diagnosticado de nada. Muerte por un hemoperitoneo masivo consecutivo a la rotura de un aneurisma de aorta de gran tamaño, localizado justo en la bifurcación ilíaca. Dimensiones del aneurisma: 13.5 cm x 6 cm. Peso: 585 g. En la sección del aneurisma, se aprecia que está ocupado por sangre coagulada (trombo), dispuesto en capas concéntricas.

La mayor complicación de un aneurisma aórtico abdominal es su ruptura anterior y el sangrado libre hacia la cavidad peritoneal, o el sangrado en los tejidos circundantes retroperitoneales. La aparición de un shock hipovolémico es normalmente más rápida en el caso de ruptura anterior hacia cavidad peritoneal, como ocurre en el presente caso. Este riesgo de ruptura es proporcional al tamaño del aneurisma, debido la debilidad de la pared arterial y a la desestructuración de la capa media. La hipertensión no controlada es un factor que condiciona la progresión más rápida del diámetro del aneurisma. En la práctica, la mayoría de las rupturas de aneurismas aórticos abdominales arterioescleróticos se localizan a nivel infrarrenal y se extienden hacia la bifurcación de las iliacas, lugar en el que se encontraba en aneurisma del caso que presentamos. [16]

Los aneurismas aórticos abdominales causan el 1,3% de todas las muertes entre los hombres de 65-85 años de edad en países desarrollados. Estos aneurismas son frecuentemente asintomáticos hasta que se produce su ruptura [17]. No obstante, en ocasiones, esta desestructuración de la capa media arterial unido al trombo intramural, causan una estenosis de la luz de ramas arteriales, pudiendo ocasionar fenómenos isquémicos distales agudos y crónicos [16].

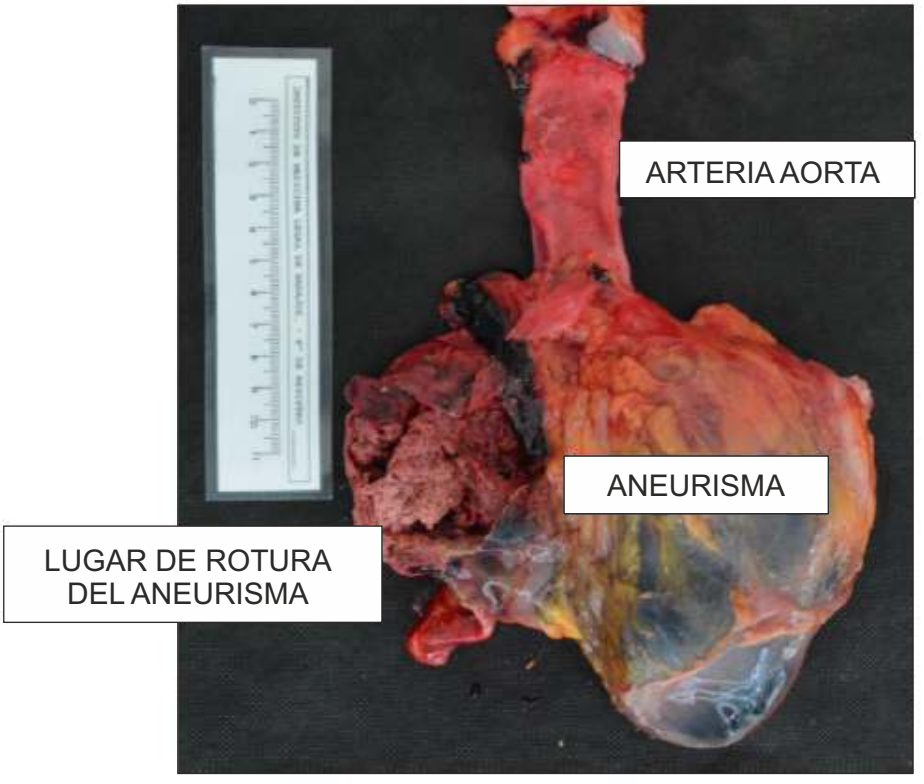

Atlas fotográfico de curiosidades necrópsicas.
SÁNCHEZ UGENA F, ALAMA CARRIZO S, SÁNCHEZ BOTET MT.

7. HEMANGIOMA HEPÁTICO.

El hemangioma hepático es la tumoración benigna más frecuente del hígado, pudiendo tener un origen congénito o adquirido. En más frecuente entre adultos, con una edad de diagnóstico alrededor de los 30-50 años y en mujeres [18]. Generalmente son subcapsulares, pero a veces asientan en la profundidad del órgano, como en este caso.

Los hemangiomas, como neoplasia benigna, muestra una verdadera proliferación de células endoteliales. Histológicamente se visualizan canales vasculares dilatados revestidos por una sola capa de células endoteliales [18]. Su tamaño y número es variable, desde pocos milímetros hasta varios centímetros de diámetro, aunque más frecuentemente son únicos y de pequeño tamaño, los hay de mayor tamaño, denominándose hemangiomas gigantes cuando su diámetro supera los 5 cm [19]. El hemangioma que presentamos en estas imágenes medía 38 x 26 mm.

Los angiomas hepáticos desde el punto de vista clínico son habitualmente asintomáticos, siendo un hallazgo casual al realizar alguna prueba de imagen. Aunque la ruptura del mismo es poco frecuente, en caso de producirse, su tasa de mortalidad es alta, habiéndose descrito casos de ruptura de grandes hemangiomas hepáticos con sangrado peritoneal y fallecimiento por shock hipovolémico [20][21]. Incluso se ha publicado un caso de muerte súbita por tromboembolismo pulmonar, posiblemente como resultado de un hemangioma hepático gigante [22].

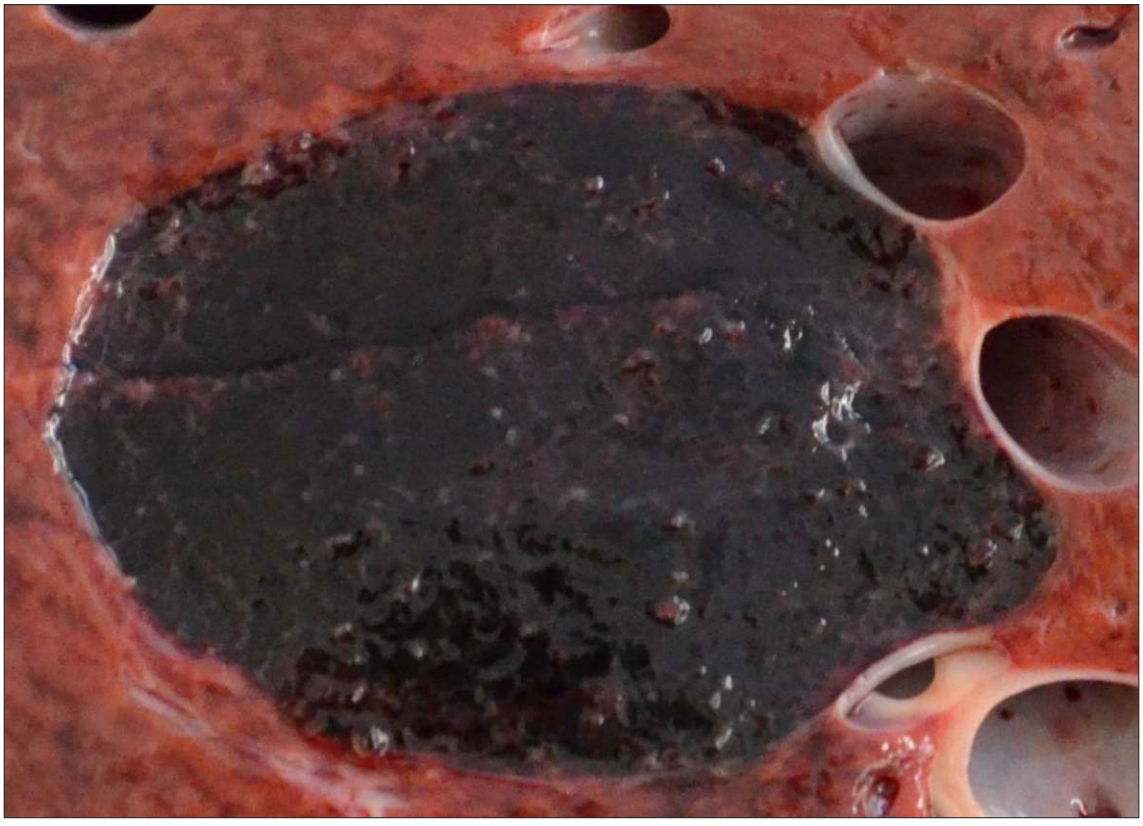

Atlas fotográfico de curiosidades necrópsicas.
SÁNCHEZ UGENA F, ALAMA CARRIZO S, SÁNCHEZ BOTET MT.

8. BAZO ACCESORIO.

Varón de 57 años de edad. Obesidad mórbida. Muerte súbita por cardiopatía dilatada. En la grasa pancreática existía un bazo accesorio el tamaño de 8 mm de diámetro. Hallazgo casual.

Los bazos accesorios son un hallazgo relativamente frecuente, pudiendo ser únicos o múltiples y encontrándose en alrededor del 10-30% de la población general. Su origen está en alteraciones del órgano durante el desarrollo embrionario, al igual que las hendiduras y las lobulaciones. La localización más frecuente de bazos accesorios es en el hilio y ligamentos suspensorios o cerca ellos, pero pueden ser encontrados en cualquier lugar de la cavidad peritoneal. Hasta el 16% de los bazos accesorios están localizados en la cola del páncreas o cerca de la misma, tal y como ocurre en el presente caso. Histológicamente tienen un tejido normal y las mismas funciones fisiológicas que el bazo principal, siendo en la mayoría de los casos asintomáticos y un hallazgo clínico incidental durante una cirugía o una prueba radiológica [23][24].

9. BILBIOGRAFÍA.

1. SAUKKO P, KNIGHT B. Corrosive and Metallic Poisoning. En: Knight´s Forensic Pathology. 4rd ed. Boca Raton: CRC Press; 2016. p. 639-48.

2. NOGUÉ S, ROVIRA E. Intoxicación por ingesta de productos cáusticos. En: Toxicología clínica. Difusión Jurídica y Temas de Actualidad SA;. 2011. p. 423-30.

3. BURTON J, SAUNDERS S, HAMILTON S. Atlas of Adult Autopsy Pathology. Boca Raton: CRC Press; 2015.

4. MULLADY DK, DIMAIO CJ. Gallstone Disease. En: Clinical Gastrointestinal Endoscopy. 3rd ed. Elsevier; 2019. P.601-18.

5. DAMJANOV I. The Hepatobiliary System. En: Pathology Secrets. 3rd. Ed. Philadelphia: Mosby Elsevier; 2009. p. 263-89.

6. PONTINCASA P, MOLINA-MOLINA E, GARRUTI G, WANG D. Critical care aspects of gallstone disease. J Crit Care Med. 2019;5(1): 6-18.

7. LORENTE JM, PARRA P, MARTÍNEZ D, JIMÉNEZ G, SÁNCHEZ MA. Diagnostico inusual de un quiste hidatídico hepático gigante. Cir Andal. 2020;31(1):81-4.

8. RINALDI F, BRUNETTI E, NEUMAYR A, MAESTRI M, GOBLIRSCH S, TAMAROZZI F. Cystic echinococcosis of the liver: A primer for hepatologist. World J Hepatol. 2014; 6(5):293-305.

9. ALGHOFAILY KA, SAEEDAN MB, ALJOHANI IM, ALRASHEED M, MCWILLIAMS S, ALDOSARY A, et al. Hepatic hydatid disease complications: review of imaging findings and clinical implications. Abdom Radiol (NY). 2017;42(1):199-210.

10. BEN S, HAJ N, HMILA I, SAADI S, AISSAOUI A, BELHADJ M, CHADLY A. Sudden death and hydatid cyst: A medicolegal study. Leg Med (Tokyo). 2019;40:17-21.

11. CATANESE CA, RAPKIEWICZ AV. Sudden natural death in a forensic setting. En: Color Atlas of Forensic Medicine and Pathology. 2nd ed. Boca Raton: CRC Press; 2016. p.17-88.

12. DOLINAK D, MATSHES E, LEW E. Enviromental Injury. En: Knight´s Forensic Pathology. 4rd ed. Boca Raton: CRC Press; 2016. p. 239-58.

13. YILMAZ R, YUKSEKBAS O, ERKOL Z, BULUT ER, ARSLAN MN. Postmortem findings after anaphylactic reactions to drugs in Turkey. Am J Forensic Med Pathol. 2009;30(4):346-9.

14. SALGUERO M, NARANJO MV, CASTRO S, RICO A. Shock: Histopatología de las lesiones más relevantes. En: Histopatología Forense. Madrid: Ministerio de Justicia. Secretaría General Técnica; 2015. p.355-69.

15. JOO I, KIM A. Anomalies and anatomic variants of the liver. En: Radiology Illustrated: Hepatobiliar and Pancreatic Radiology. Berlin, Heidelberg: Springer; 2014. p. 3-20.

16. GARAMENDI PM, LUCENA J, SUÁREZ-MIER MP, ESCUDIER JM. Pathology of the aorta. En: Clinico-Pathological atlas of cardiovascular diseases. Switzeland: Springer; 2015. p. 53-89.

17. SAKALIHASAN N, LIMET R, DEFAWE OD. Abdominal aortic aneurysm. Lancet. 2005;365(9470):1577-89.

18. BAJENARU N, BALABAN V, SÂVULESCU F, CAMPEANU I, PATRASCU T. Hepatic hemangioma -review-. J Med Life. 2015;8 Spec Issue(Spec Issue):4-11.

19. BRUGUERA M. Hemangioma cavernoso. Gastroenterol Hepatol. 2006;29(7):428-30

20. MARTINEZ MC, HARO MJ, SIBÓN A, LÓPEZ A, LÓPEZ A, LARONDO J. Hemangiomas hepáticos: la morfología y la diferente trascendencia clínica. Muerte súbita por hemangioma hepático. RAPD On line. 2008.31(3):191-3. Disponible en: https://www.sapd.es/revista/2008/31/3/10/pdf [acceso octubre 2020].

21. BEL HADJ M, MARZOUGUI M, BEN ABDELJELIL N, DHOUIEB R, ZAKHAMA A, CHADLY A. Spontaneous Rupture of a Hepatic Cavernous Hemangioma: A Rare Case of Sudden Unexpected Death. Am J Forensic Med Pathol. 2020;41(2):138-140

22. CHAN S, TAN H. A Rare Presentation of Sudden Death due to Pulmonary Thromboembolism Possibly as a Result of Giant Hepatic Hemangioma. J Forensic Sci. 2019;64(6):1921-1925.

23. ORTEGA M, ALARCÓN-MUÑOZ E, ULLOA S, CORDOVA J, VIDAL N, OLAVE E. Presence and biometry of accesory spleen in chile individuals: study by computerized tomography. Int J Morphol. 2020;38(3):787-92.

24. JOO I, KIM A. Anomalies and anatomic variantions of the spleen. En: Radiology Illustrated: Hepatobiliar and Pancreatic Radiology. Berlin, Heidelberg: Springer; 2014. p. 721-37.