ASPECTOS PRÁCTICOS EN HISTOPATOLOGÍA FORENSE.
FORENSIC HISTOPATHOLOGY FROM A PRACTICAL PERSPECTIVE.

PÉREZ GONZÁLEZ V[1]

RESUMEN.
Las autopsias médico-legales tienen entre sus objetivos el determinar la causa de la muerte. Para ello, no puede considerarse hoy día una autopsia completa sin recurrir a una serie de exámenes complementarios entre los cuales se encuentran los estudios histopatológicos. La finalidad del presente trabajo es hacer una descripción de aspectos relevantes sobre histopatología como prueba complementaria empleada en patología forense, desde una perspectiva práctica y aplicable a casos en los cuales el estudio histopatológico aportará información que contribuye a establecer la causa de la muerte, así como a estimar el tiempo de evolución de las lesiones de interés relacionadas con dicha causa.

PALABRAS CLAVE: Autopsia, causa de muerte, patología forense, histopatología.

ABSTRACT.
The objective of medico-legal autopsies is to determine the cause of death. To this end, a complete autopsy cannot be considered today without recourse to a series of complementary examinations, including histopathological studies. The purpose of this paper is to describe relevant aspects of histopathology as complementary evidence used in forensic pathology from a practical perspective and applicable to cases in which the histopathological study will provide information that contributes to establishing the cause of death, and to estimate the time of evolution of the lesions of interest related to this cause.

KEY WORDS: Autopsy, cause of death, forensic pathology, histopathology.

CONTACTO: Vanesa Pérez González. Instituto de Medicina Legal de Galicia. Subdirección Ourense. Rúa Velázquez s/n. 32071 Ourense. Email: vanesa.perez.gonzalez@xunta.gal

1. INTRODUCCIÓN.

Las autopsias médico-legales tienen entre sus objetivos el determinar la causa de la muerte. Para ello, no puede considerarse hoy día una autopsia completa sin recurrir a una serie de exámenes complementarios (toxicológicos, bioquímicos, histológicos, criminalísticos y microbiológicos) más o menos amplios en función de los antecedentes y los hallazgos del examen externo e interno del cadáver. Los estudios complementarios serán más necesarios y deberán ser más completos cuanto más inespecífico sea el estudio macroscópico [1]. En la práctica forense habitual, los estudios histológicos se encuentran entre los más solicitados, aunque cabe recordar que debe utilizarse en aquellas circunstancias en las que sea necesario y no de manera rutinaria[2].

La finalidad del presente trabajo es realizar una descripción de aspectos relevantes sobre histopatología como prueba complementaria empleada en patología forense, desde una perspectiva práctica y aplicable a casos en los cuales el estudio histopatológico aportará información que contribuye a establecer la causa de la muerte, así como a estimar el tiempo de evolución de las lesiones de interés relacionadas con dicha causa.

2. ESTUDIO DEL ESTADO CARDIOVASCULAR.

Las enfermedades del sistema circulatorio suponen la primera causa de muerte e incapacidad en países desarrollados. En España, según los datos del Instituto Nacional de Estadística (INE) relativos al año 2018 y publicados en diciembre de 2019, el grupo de

1. Médico Forense. Jefe de Servicio de Laboratorio Forense (Jubilado). IMLyCF de Granada. Director Científico de la Academia Iberoamericana de Geriatría y Gerontología.
2. Médico Forense. Jefe de Servicio de Laboratorio Forense. IMLyCF de Granada.

enfermedades del sistema circulatorio es la primera causa de muerte, con el 28,3% del total, seguida de los *tumores*, con el 26,4% del total, y de las *enfermedades del sistema respiratorio,* con el 12,6%.

Las diferentes causas de muerte se encuentran codificadas en el capítulo 09 la CIE-10 bajo el epígrafe de enfermedades del aparato circulatorio y desde el punto de vista médico forense su importancia radica en que alrededor de los dos tercios de casos de la práctica diaria son muertes naturales. Teniendo en cuenta este dato y sabiendo que estas enfermedades suponen la primera causa de muerte en España, el estudio del estado cardiovascular durante el ejercicio de la autopsia adquiere gran importancia.

Atendiendo a la clasificación de Adams y Hirsch para autopsia y causas de muerte, nos podemos encontrar ante diferentes escenarios recogidos en la Tabla 1[3].

TABLA 1.Clasificación de Adams e Hirsch sobre hallazgos de autopsia y causa de muerte.

Clase	Descripción
I	La causa de muerte se identifica con los hallazgos de la autopsia con certeza absoluta y el mecanismo de muerte es demostrable estructuralmente. Algunos ejemplos: – Rotura del ventrículo izquierdo tras infarto agudo de miocardio (**Fig. 1**). – Rotura de aneurisma abdominal. – Infarto cerebral hemorrágico visible macroscópicamente.
II	Enfermedad con letalidad potencial para justificar la muerte, pero que requiere que el médico tenga en cuenta las circunstancias y las pruebas complementarias antes de pronunciarse sobre la causa del fallecimiento. Ejemplo: – Enfermedad coronaria de más de un vaso con obstrucción de más del 75% de la luz
III	Hallazgos de autopsia con enfermedad marginal que por sí sola no justifica la causa de la muerte y en la que, tras el estudio de las circunstancias, historia médica del paciente y análisis complementarios, se puede elaborar una hipótesis fiable sobre el fallecimiento. Ejemplo: – Muerte con testigos mientras realiza ejercicio físico una persona con enfermedad coronaria de un vaso, obstrucción menor del 60% de la luz y toxicología negativa
IV	Enfermedad potencialmente letal en el paciente no demostrable estructuralmente. El diagnóstico se establece sobre la base de la historia médica, el estudio toxicológico y la exclusión de otras causas de muerte. Ejemplo: – Muerte súbita en la epilepsia
V	Muerte con hallazgos inespecíficos de autopsia tras estudio completo de las circunstancias, historia y análisis complementarios. Es la denominada «Autopsia blanca».

FIGURA 1. Imágenes macroscópicas cardíacas. A y B: rotura de la pared libre del ventrículo izquierdo. C. Infarto agudo de miocardio.

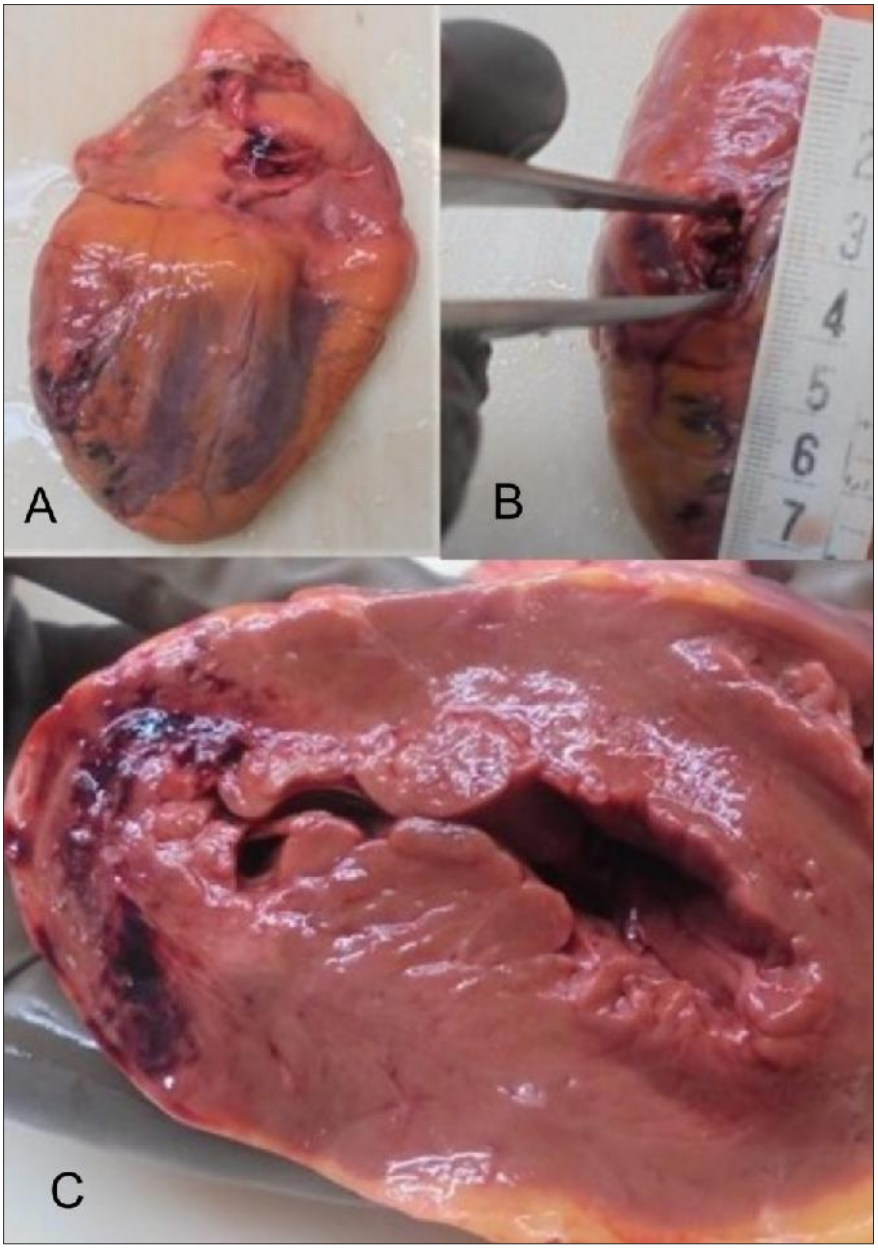

De la clasificación de Adams e Hirsch se extrae que los casos encuadrables en la clase II, la causa de la muerte no es tan clara, sino que hay indicios. Esta clase engloba enfermedades potencialmente mortales en las cuales se requiere de estudios histopatológicos para poder llegar a establecer la causa de muerte. Ejemplos de esta clase II serías la enfermedad coronaria de más de un vaso con obstrucción de más del 75% de la luz y la insuficiencia cardíaca crónica.

En la **insuficiencia cardíaca crónica**, como consecuencia del aumento de la presión hidrostática, se produce un estado de congestión pasiva crónica de larga evolución y una situación de hipoxia crónica asociada que puede provocar lesión tisular isquémica y cicatrices. En los tejidos crónicamente congestionados, la rotura de capilares también produce pequeños focos hemorrágicos. El catabolismo consiguiente de los eritrocitos extravasados deja cúmulos residuales de macrófagos cargados de hemosiderina [4]. Todas estas alteraciones histológicas se pueden observar en los siguientes órganos:

A) PULMÓN.

Examen macroscópico: apariencia edematosa y congestiva, con presencia de mezcla espumosa al corte.

Examen microscópico: los tabiques alveolares aparecen engrosados y fibróticos, y los espacios alveolares contienen numerosos macrófagos cargados de hemosiderina («células de la insuficiencia cardíaca») que se deben a la fagocitosis de los eritrocitos (**Fig. 2**).

FIGURA 2. Congestión pulmonar con septos alveolares engrosados, capilares dilatados y salida de sangre hacia los espacios alveolares, donde se observan "células de la insuficiencia cardíaca".

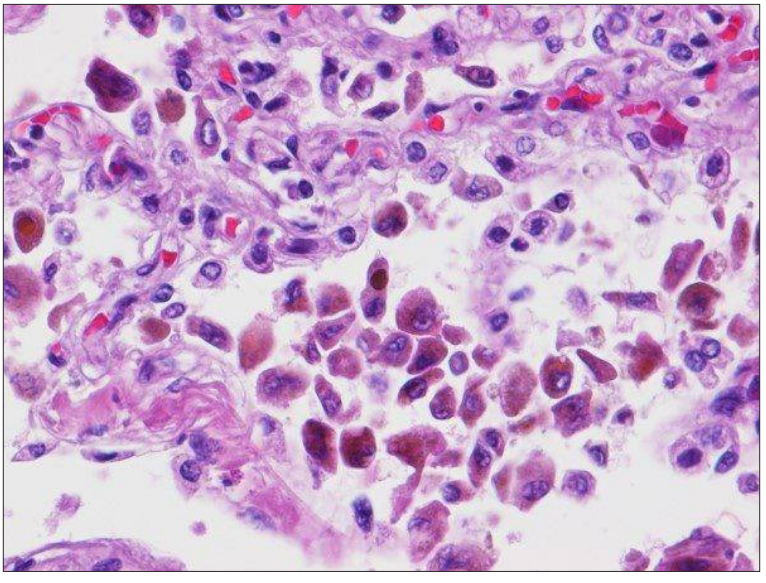

B) HÍGADO.

Examen macroscópico: suele estar aumentado de tamaño y peso (hepatomegalia congestiva). Al corte presenta una marcada congestión pasiva, adquiriendo un aspecto moteado y abigarrado, debido a la presencia de hemorragia y necrosis en las regiones centrolobulillares rodeadas por un parénquima más pálido, no congestivo y periférico. Esta apariencia se conoce como hígado en nuez moscada[4].

Examen microscópico: necrosis de hepatocitos centrolobulillares, hemorragia y macrófagos cargados de hemosiderina. En casos de larga evolución puede producirse una fibrosis hepática conocida como cirrosis cardíaca.[4].

C) RIÑÓN.

Además del pulmón y el hígado, el riñón también se puede ver afectado por la congestión venosa crónica.

Examen macroscópico: no suele presentar alteraciones macroscópicas, salvo en casos de afectación muy severa en los cuales puede existir una ligera granulación en superficie.

Examen microscópico: presenta afectación principal de los vasos, con reducción de la luz vascular por hialinización. En casos más severos se puede observar también esta hialinización en sinusoides glomerulares.

3. PATOLOGÍA CEREBROVASCULAR.

Se define como patología cerebrovascular cualquier alteración cerebral que tenga como origen un proceso patológico en los vasos sanguíneos cerebrales. Presenta como característica común la disfunción focal del tejido cerebral por un desequilibrio entre el aporte y los requerimientos de oxígeno y otros sustratos.

En función de la etiología y desde el punto de vista anatomopatológico, se puede agrupar en:

- Isquemia: situaciones en las que existe disminución del riego sanguíneo y disminución de oxigenación.
- Hemorragia: extravasación de sangre por rotura de vasos encefálicos.

A) ISQUEMIA CEREBRAL GLOBAL.

La isquemia cerebral global (encefalopatía isquémica/hipóxica difusa) se produce cuando existe una reducción generalizada de la perfusión cerebral.

Examen macroscópico: la hipoxia global da lugar a un encéfalo tumefacto con circunvoluciones ensanchadas, surcos estrechos (**Fig. 3**) y mala delimitación entre la sustancia blanca y la sustancia gris (**Fig. 4**).

FIGURA 3. Encéfalo tumefacto, con circunvoluciones ensanchadas y surcos estrechos. Cortesía de la Dra. Cabrerizo Medina, IMLCF de Granada.

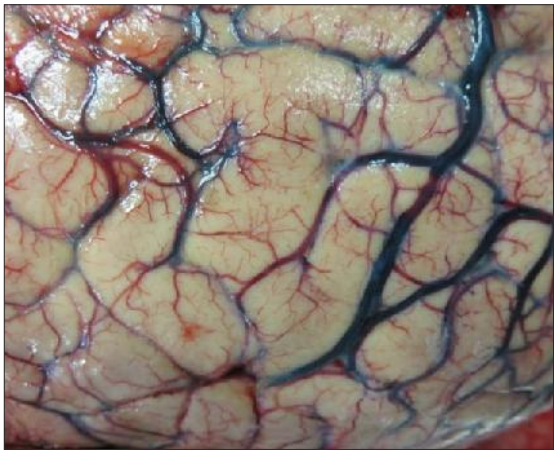

FIGURA 4. Vista macroscópica encefálica, corte coronal. Mala delimitación entre sustancia blanca y sustancia gris. Cortesía de la Dra. Cabrerizo Medina, IMLCF de Granada.

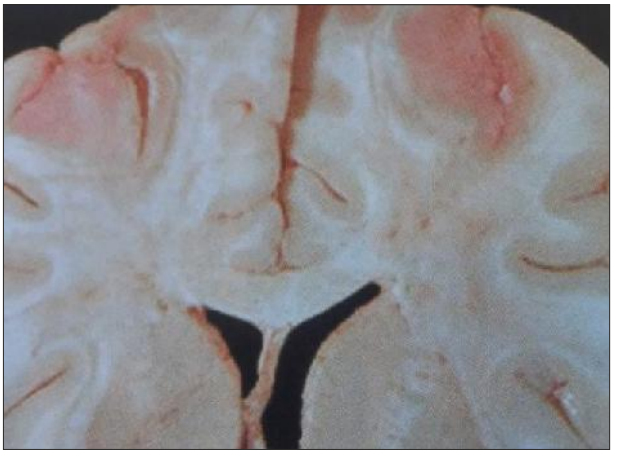

Examen microscópico: Los cambios iniciales, entre 12 y 24 h, afectan a las neuronas (neuronas rojas, **Fig. 5**) y se caracterizan por microvacuolización, seguidos de eosinofilia del citoplasma neuronal y, más tarde, picnosis y cariorrexis en los núcleos. Algo más tarde se

producen cambios parecidos en los astrocitos y la oligodendroglía (**Fig. 6**). Después, comienza la reacción al daño tisular con infiltrado neutrófilo [4].

Los cambios subagudos, que se producen entre 24 h y 2 semanas después, consisten en necrosis del tejido, entrada de macrófagos, proliferación vascular y gliosis reactiva.

La reparación, que es importante aproximadamente a las 2 semanas, se caracteriza por la eliminación de todo el tejido necrótico, la pérdida de la arquitectura normal del SNC y gliosis (**Fig. 7**). La distribución de la pérdida neuronal y la gliosis en la neocorteza habitualmente es irregular, con conservación de algunas capas y destrucción de otras, en un patrón que se denomina necrosis seudolaminar.

FIGURA 5. Neuronas con citoplasma eosinófilo. Cortesía de la Dra. Cabrerizo Medina, IMLCF de Granada.

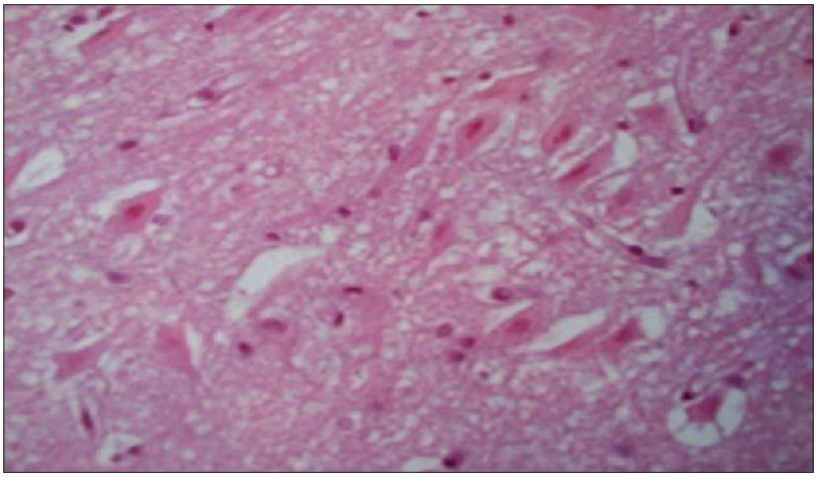

FIGURA 6. Astrocitos reactivos (flechas) con citoplasma eosinófilo y cariorrexis. Cortesía de la Dra. Cabrerizo Medina, IMLCF de Granada.

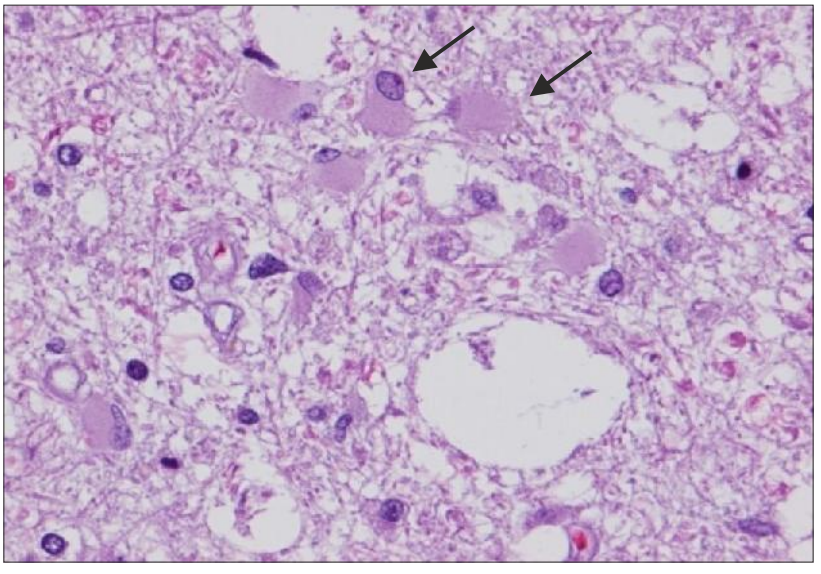

Figura 7. A. Tejido nervioso normal. B. Gliosis reactiva. Cortesía de la Dra. Cabrerizo Medina, IMLCF de Granada.

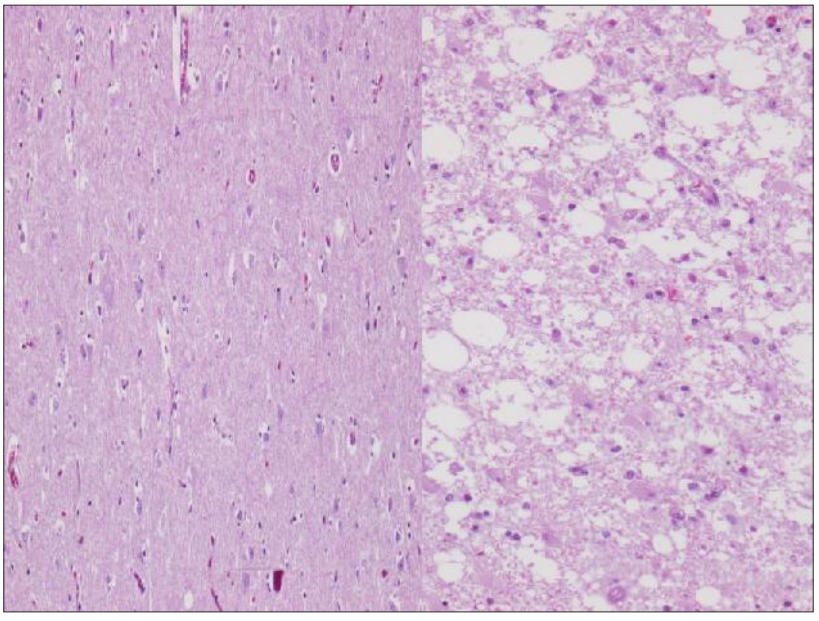

B) HEMORRAGIA.

Las hemorragias del sistema nervioso central que suelen ser manifestación de una enfermedad cerebrovascular de base son las intraparenquimatosas y subaracnoideas.

1. Hemorragia intraparenquimatosa: se producen por la rotura de un vaso intraparenquimatoso pequeño. La hipertensión arterial es el factor de riesgo que con más frecuencia se asocia a estas hemorragias, cuya localización más frecuente es el tálamo, putamen, protuberancia y hemisferios cerebelosos.

Examen macroscópico: en casos agudos se observa la extravasación de sangre y en hemorragias antiguas se observa una zona cavitada con presencia de ribete marrón.

Examen microscópico: las lesiones iniciales corresponden a sangre coagulada rodeada por tejido cerebral que muestra cambios neuronales y gliales por la anoxia, y edema. Finalmente, el edema se resuelve, aparecen macrófagos cargados de hemosiderina y lípidos, y la proliferación de los astrocitos reactivos se hace visible en la periferia de la lesión.

2. Hemorragia subaracnoidea: consiste en una extravasación de sangre en el espacio subaracnoideo o leptomeníngeo.

La causa más frecuente de hemorragia subaracnoidea clínicamente significativa es la rotura de un **aneurisma sacular** en una arteria cerebral, los cuales son, a su vez, el tipo más frecuente de aneurisma intracraneal '[5]. Aproximadamente el 90% de los aneurismas saculares se localizan en la circulación anterior cerca de los puntos de ramificación de las arterias mayores, de ahí la importancia del estudio detallado del polígono de Willis durante la realización de la autopsia.

Examen macroscópico: cuando se produce una rotura aneurismática se observa la

hemorragia a nivel macroscópico (**Fig. 8**). Para poder visualizar los vasos se debe realizar una disección muy cuidadosa y limpieza de la sangre en fresco (**Fig. 9**), para lo cual puede ser útil el lavado con agua oxigenada. En la pared o la luz del aneurisma pueden encontrarse placas de ateroma, calcificaciones o trombos.

FIGURA 8. Hemorragia subaracnoidea en la base del encéfalo. Cortesía de la Dra. Cabrerizo Medina, IMLCF de Granada.

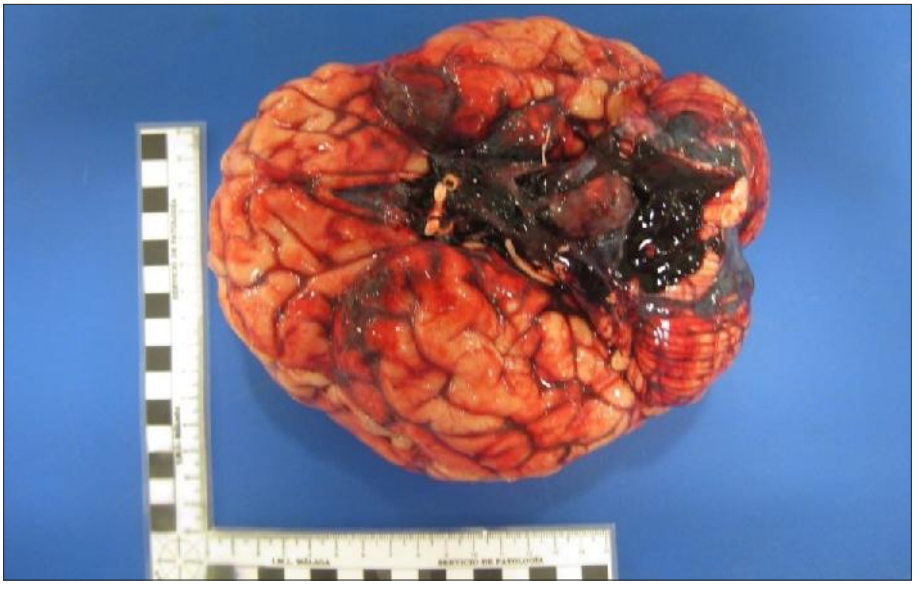

FIGURA 9. Polígono de Willis tras la disección. Aneurisma sacular de 2,5x1,5 cm en arteria basilar. Rotura del saco aneurismático en la cara anterior (flecha). Cortesía de la Dra. Cabrerizo Medina, IMLCF de Granada.

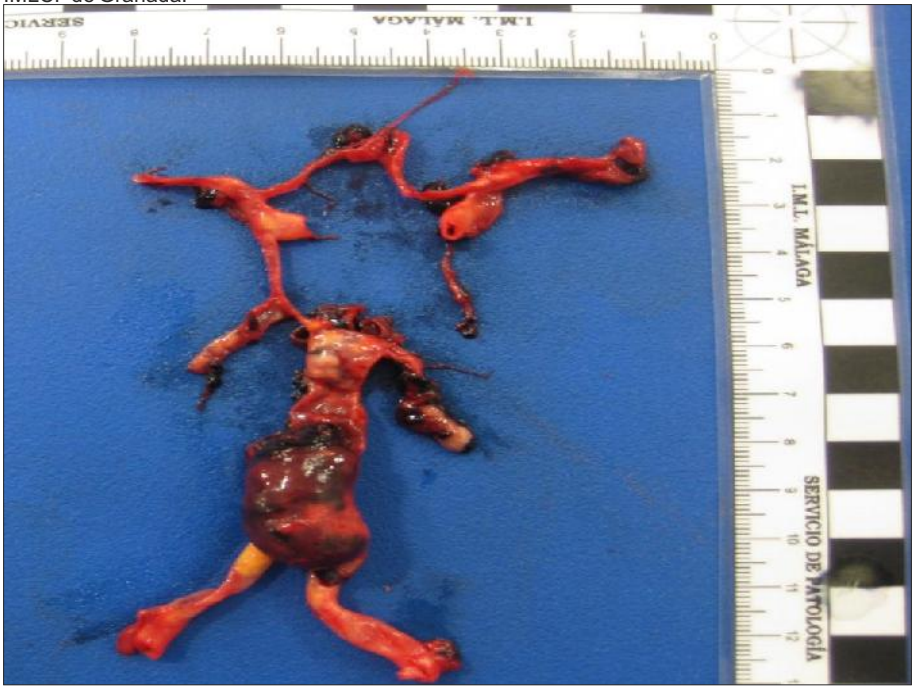

Examen microscópico: la pared arterial adyacente al cuello del aneurisma suele mostrar cierto grado de engrosamiento de la íntima y adelgazamiento de la media. El músculo liso y la lámina elástica interna no se extienden hacia el cuello y faltan en el propio saco aneurismático, que está constituido por íntima hialinizada engrosada y una cubierta de adventicia (**Fig. 10**). Se puede producir rotura de la pared (**Fig. 11**). Cuando tras la rotura del aneurisma se produce supervivencia durante unas horas, se puede observar la presencia de polimorfonucleares (**Fig. 12**).

FIGURA 10. Pared del saco aneurismático con capa íntima hialinizada engrosada. Cortesía de la Dra. Cabrerizo Medina, IMLCF de Granada.

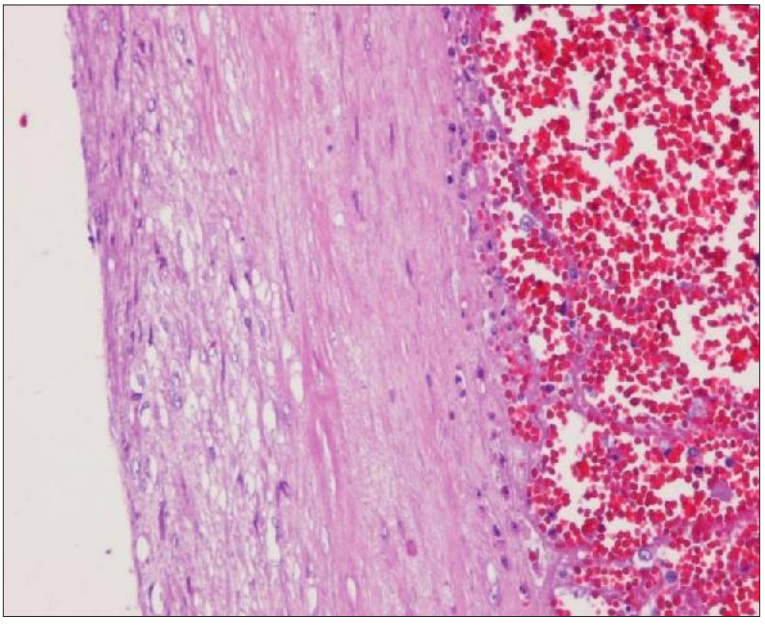

FIGURA 11. Rotura de la pared con infiltrado de hematíes. Cortesía de la Dra. Cabrerizo Medina, IMLCF de Granada.

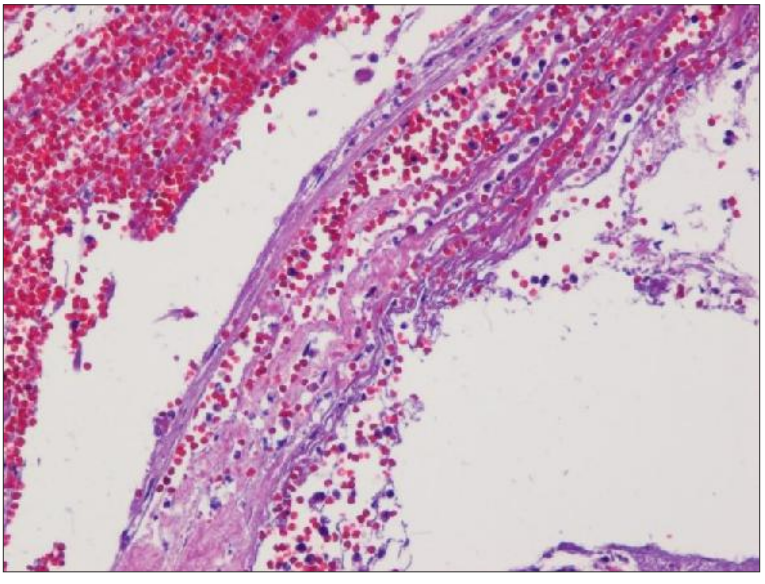

FIGURA 12. Presencia de polimorfonucleares en la pared aneurismática. Cortesía de la Dra. Cabrerizo Medina, IMLCF de Granada.

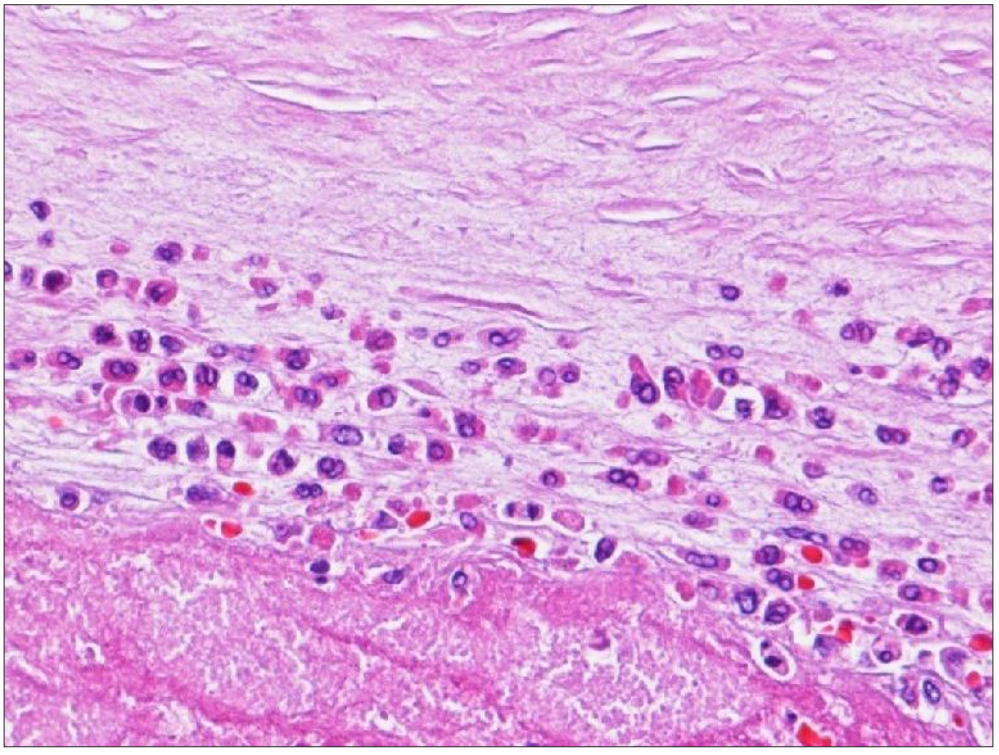

Además de los aneurismas, las **malformaciones vasculares** son patologías cerebrovasculares que también se asocian a riesgo de hemorragia. De los diferentes tipos que existen, los que presentan mayor riesgo hemorrágico son:

Las **telangiectasias capilares** se presentan con mayor frecuencia en la protuberancia.

Examen microscópico: son focos microscópicos de canales vasculares dilatados de paredes finas separados por un parénquima cerebral relativamente normal.

Las **malformaciones arteriovenosas** (MAV) pueden afectar a los vasos del espacio subaracnoideo, cerebrales o ambos.

Examen microscópico: Está constituida principalmente por vasos sanguíneos muy aumentados de tamaño separados por tejido gliótico, a menudo con signos de una hemorragia previa. Algunos vasos pueden reconocerse como arterias con la lámina elástica interna duplicada y fragmentada, mientras que otros muestran un intenso engrosamiento o la sustitución parcial de la media por tejido conjuntivo hialinizado.

Las **malformaciones cavernosas** se presentan con mayor frecuencia en el cerebelo (**Fig. 13**), la protuberancia y las regiones subcorticales.

Examen microscópico: canales vasculares distendidos y organizados laxamente, que se disponen adosados con paredes colagenizadas de espesor variable. En general no se identifica parénquima cerebral entre los vasos en este tipo de malformación (**Fig. 14**). Es frecuente que haya focos de hemorragia, infartos y calcificaciones antiguas perivasculares (**Fig. 15**).

FIGURA 13. Área hemorrágica de 0.5 cm de diámetro en hemisferio cerebeloso derecho. Cortesía de la Dra. Cabrerizo Medina, IMLCF de Granada.

FIGURA 14. Conductos vasculares distendidos y laxos, ausencia de tejido nervioso entre ellos, con presencia de colágeno. Cortesía de la Dra. Cabrerizo Medina, IMLCF de Granada.

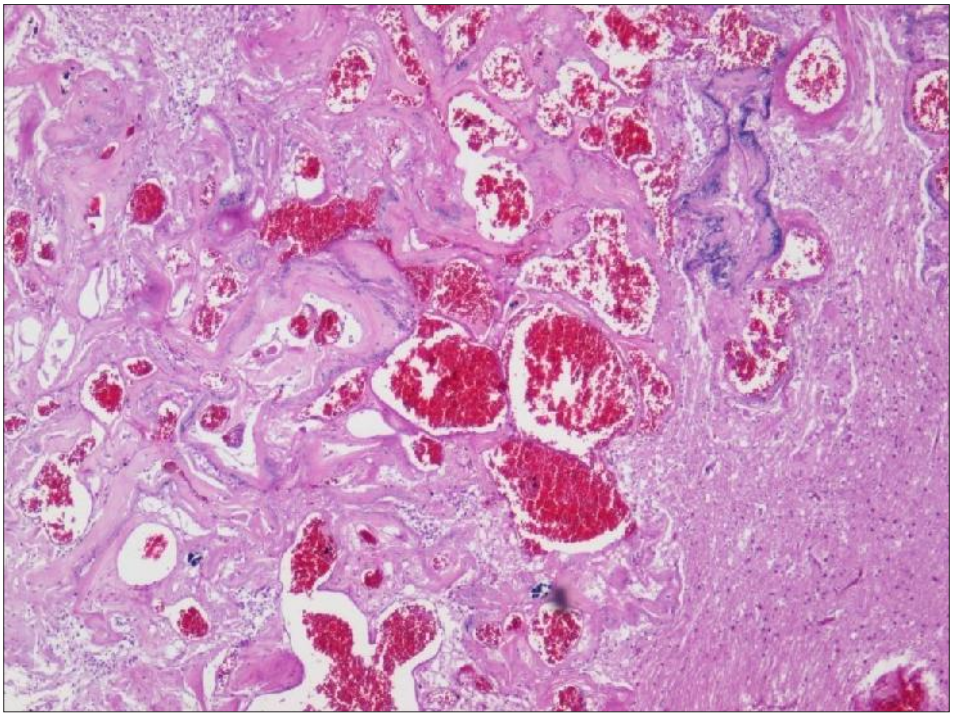

FIGURA 15. Presencia de macrófagos cargados de hemosiderina, signo de hemorragias previas. Cortesía de la Dra. Cabrerizo Medina, IMLCF de Granada.

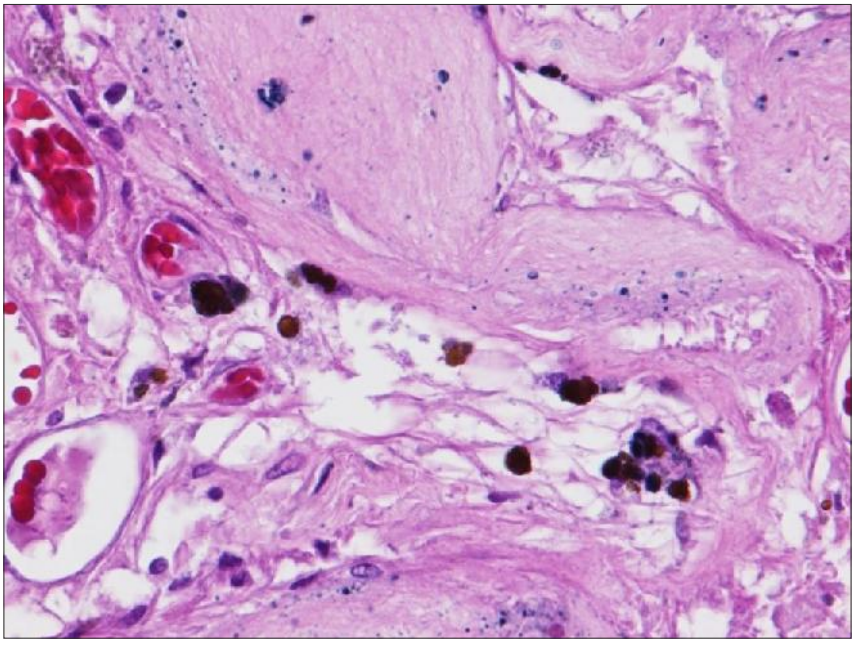

4. EMBOLIAS.

Un émbolo es una masa intravascular desprendida, sólida, líquida o gaseosa, transportada por la sangre desde su punto de origen a un lugar distinto, donde, a menudo, causa disfunción o infarto tisular. La inmensa mayoría de los émbolos son trombos desprendidos, de ahí el término de tromboembolia [5].

A) TROMBOEMBOLISMO PULMONAR.

Debido a que el pulmón es el principal destino de las embolias corporales, el tromboembolismo pulmonar se considera una causa importante de muerte súbita. En un gran porcentaje de casos, el origen más común de tromboémbolos pulmonares son las venas profundas de miembros inferiores [6]. Los trombos fragmentados de la trombosis venosa profunda son transportados a través de venas progresivamente mayores y el lado derecho de corazón antes de quedar atrapados en vasos arteriales pulmonares. Según el tamaño del émbolo, puede ocluir la arteria pulmonar principal, disponerse en forma de silla de montar en la bifurcación de la arteria pulmonar (émbolo en silla de montar) o pasar a ramificaciones arteriales de menor tamaño[4].

A nivel microscópico, un tromboémbolo está constituido por áreas laminares bien definidas de fibrina que alternan células hemáticas (**Fig. 16**). La organización del émbolo comienza entre 1 y 3 días después de que se produzca el tromboembolismo y puede tener gran interés medicolegal ya que los cambios reparativos que se observan durante este proceso sirven para estimar de forma aproximada la data del mismo [7, 8]. Siguiendo la cronología de la organización histológica de un trombo o tromboembolismo realizada por Irniger en 1963 [7, 9], podemos encontrar las siguientes fases en función del tiempo de evolución del mismo:

I. 1º-3º días: no hay reacción entre el endotelio y el émbolo.

II. 5º-8º días: comienza el proceso de endotelización (penetración de yemas endoteliales desde la íntima al émbolo) (**Fig. 17**).

III. 4º-20º días: aparición de primeros capilares y fibroblastos conectando el endotelio vascular con el tromboémbolo impactado en la arteria (**Fig. 18**). Se aprecian macrófagos cargados de hemosiderina (**Fig. 19**).

IV. 3-4 semanas: Inicio de organización con fibras de colágeno en émbolo.

V. 2-6 meses: Émbolo totalmente adherido a pared vascular, constituido por fibras de colágeno y elásticas. Pueden apreciarse cristales de colesterol.

VI. Más de 6-12 meses: Émbolo recanalizado con organización completa (**Fig. 20**).

Figura 16. Disposición laminar de la fibrina en un tromboembolismo pulmonar. Autorizado por el autor [7].

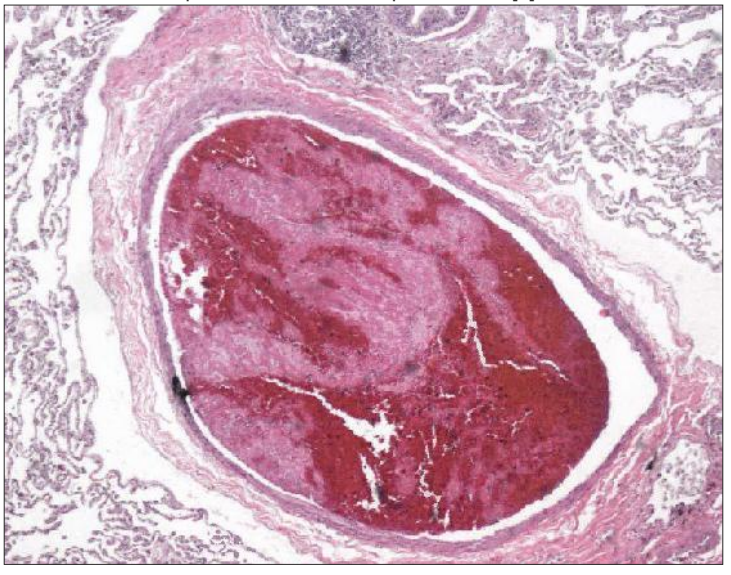

Figura 17. Fase II, proceso de endotelización. Autorizado por el autor [7].

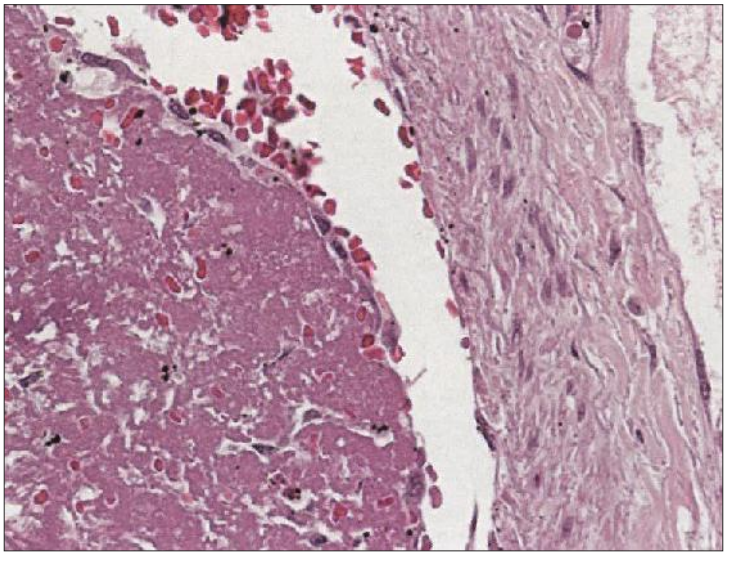

FIGURA 18. Fase III, fibroblastos y capilares conectando la pared vascular con el émbolo. Autorizado por el autor [7].

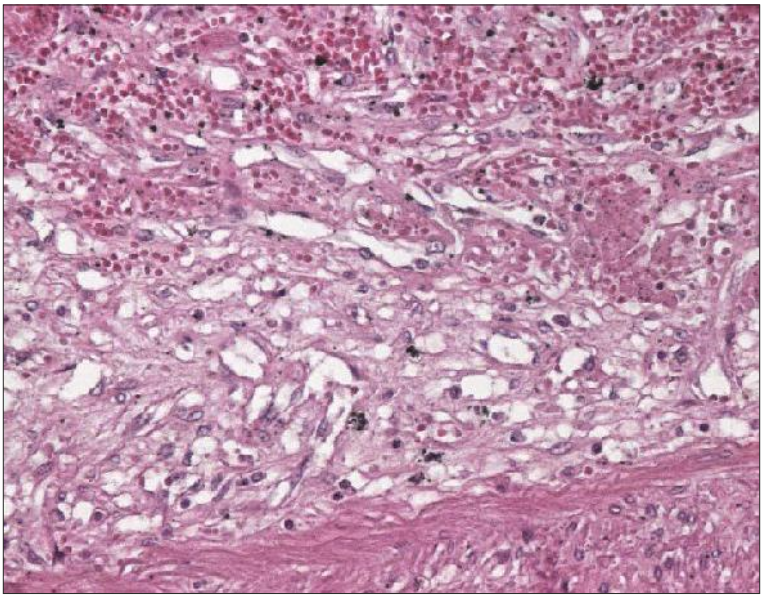

FIGURA 19. Fase III, macrófagos cargados de hemosiderina. Autorizado por el autor [7].

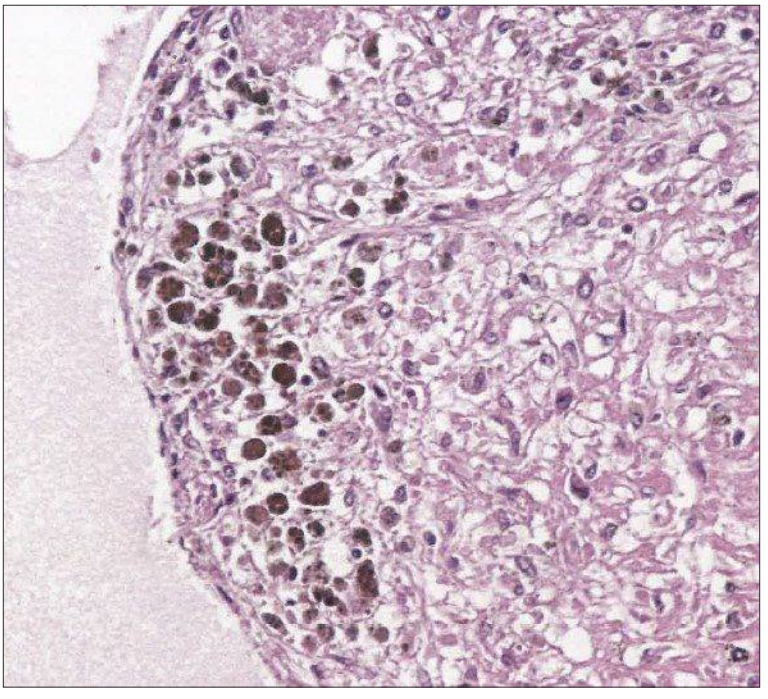

FIGURA 20. Fase VI, émbolo recanalizado. Autorizado por el autor [7].

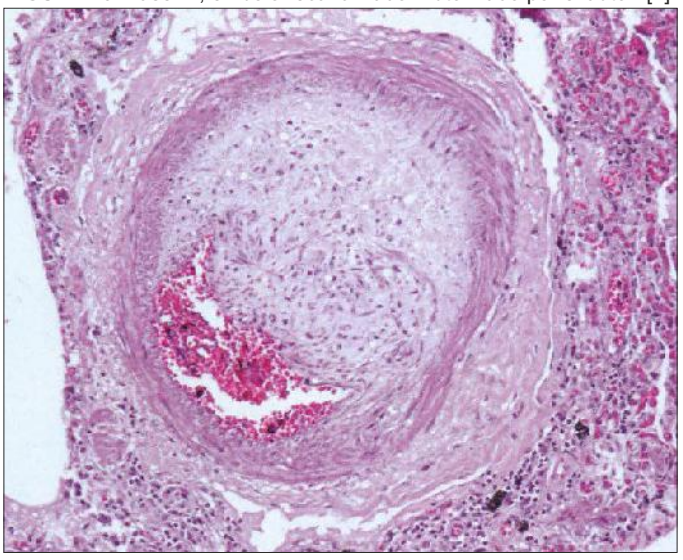

Además de los émbolos descritos, podemos encontrar otros émbolos, aunque con menor frecuencia, compuestos por gotitas de grasa, burbujas de nitrógeno, desechos ateroescleróticos (émbolos de colesterol), fragmentos de tumor, médula ósea o incluso cuerpos extraños [5] con las características histopatológicas que se detallan a continuación:

B) EMBOLIA GRASA.

Se produce principalmente como consecuencia de traumatismos con rotura de huesos largos. La piel y el cerebro, junto con el pulmón, reflejan bien la presencia de los glóbulos de grasa. Estos glóbulos de grasa del pulmón, en las embolias masivas, se observan en la mayoría de los vasos pulmonares de pequeño calibre (**Fig. 21**).

En ocasiones, el émbolo graso pasa el filtro pulmonar llegando a la circulación sistémica y de esta al riñón, donde los glóbulos de grasa producen dilatación de los capilares renales, hallazgo que facilita el diagnóstico.

FIGURA 21. Gotas de lípido en una arteriola pulmonar. Autorizado por el autor [7].

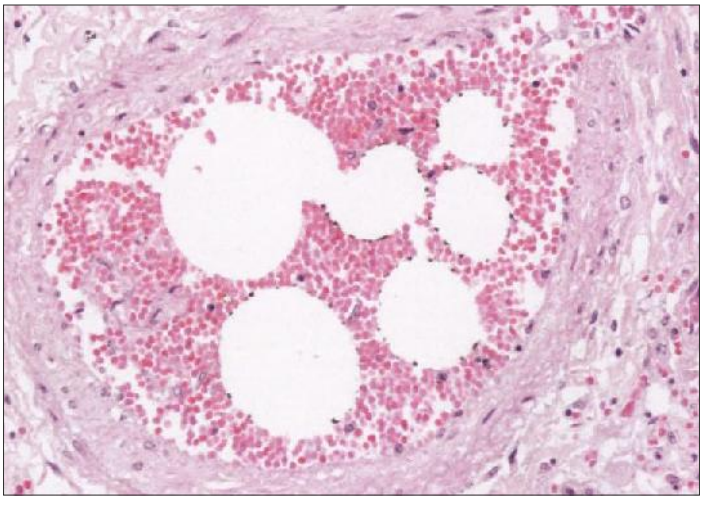

C) EMBOLIA AÉREA.

Aunque la embolia aérea puede ser tanto venosa como arterial, en la práctica forense es más frecuente la embolia aérea venosa, siendo de especial relevancia en estos casos obtener evidencias de la misma durante el examen macroscópico en la autopsia [9]. Es importante tener en cuenta que el diagnóstico autópsico es complejo.

Desde el punto de vista histopatológico, el diagnóstico de certeza se establecería tras el estudio histológico del sistema nervioso central, caracterizado por la presencia de microlaceraciones en la sustancia blanca (provocadas por el aire que rompe la sustancia blanca adyacente al vaso) y presencia de colapso vascular en la sustancia gris. La ausencia de estos hallazgos no excluye el diagnóstico[9].

D) ÉMBOLO POR CUERPO EXTRAÑO.

Un ejemplo de este tipo de émbolos se puede observar en adictos a la heroína. La heroína se corta con muchos tipos de sustancias diferentes entre las que se incluyen el yeso, el almidón y el talco. Como resultado de la inyección intravenosa de la droga unida a todos los contaminantes que la acompañan se producen múltiples granulomas con células gigantes de cuerpo extraño endovasculares con presencia de material extraño en el citoplasma de las mismas[7] (**Fig. 22**).

FIGURA 22. Granuloma de células gigantes de tipo cuerpo extraño en la pared vascular de una arteriola pulmonar. Autorizado por el autor [7].

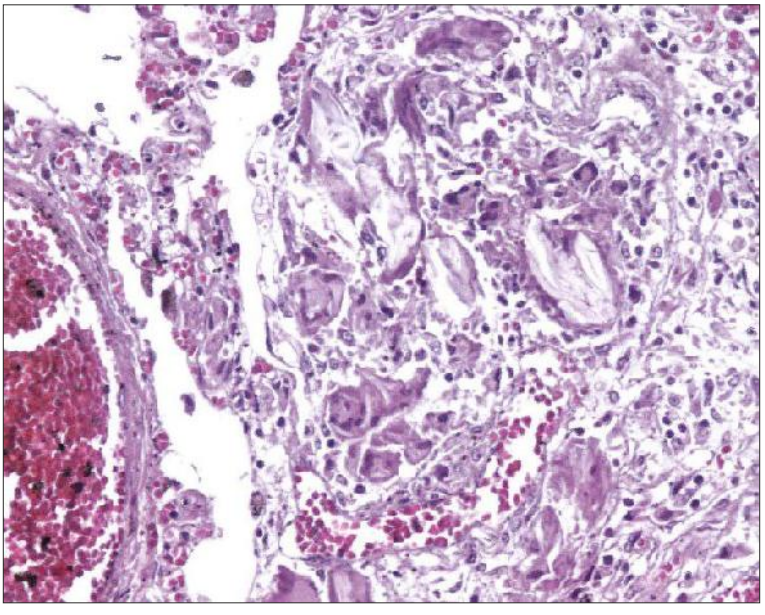

5. MUERTES POR SUMERSIÓN.

La investigación médico-legal de la muerte por sumersión no siempre es fácil para el médico forense, ya que el hallazgo de un cadáver en el agua siempre plantea dudas diagnósticas tales como si el sujeto ha fallecido por causas distintas a la sumersión, incluidas las de origen natural o si nos encontramos ante una verdadera muerte por sumersión. El diagnóstico de muerte por sumersión se realizará, por lo tanto, estableciendo una correlación entre los hallazgos propios de la sumersión observados en la autopsia y las diferentes pruebas complementarias, entre las que se encuentra el estudio histopatológico de los pulmones[10].

Examen macroscópico: Los pulmones ofrecen el cuadro más característico de la asfixia por sumersión. Aparecen aumentados de volumen, llegando incluso a solaparse los bordes anteriores de las lengüetas pulmonares, ocultando el saco pericárdico [11] (**Fig.23**). Este aumento de volumen se acompaña de un aumento de su peso, mayor si la sumersión se ha producido en agua salada [12]. Al corte crepitan, dejando escapar gran cantidad de aire, apreciándose una gran congestión pulmonar, fluyendo por las superficies de sección abundante sangre, de aspecto espumoso, mezclada con el líquido de sumersión. La tráquea y bronquios se encuentran ocupados por espuma blanquecina o sonrosada (mezcla de secreciones bronquiales, agua y aire, eventualmente teñida por sangre) (**Fig. 24**) y que se continúa hacia el exterior dando lugar al hongo de espuma. En ocasiones puede apreciarse también restos de productos del vómito, cuerpos extraños y algas o sustancias existente en el medio de sumersión.

FIGURA 23. Aumento de tamaño de los pulmones, solapamiento de bordes anteriores

FIGURA 24. Espuma en tráquea (A) y bronquio principal (B).

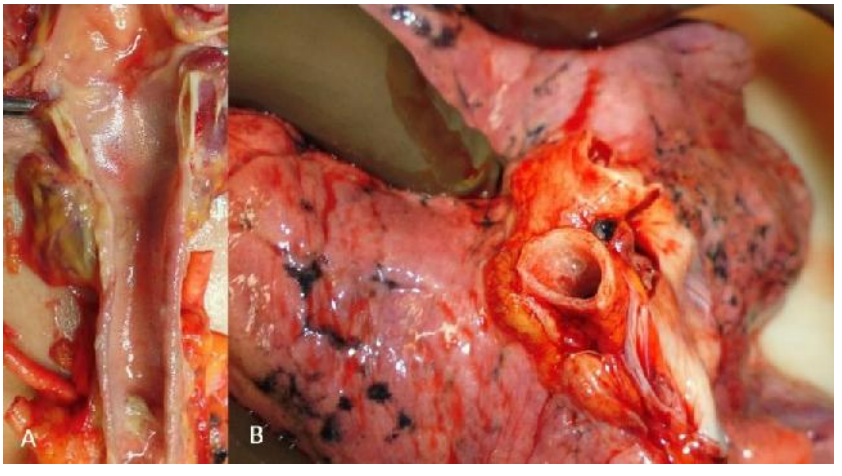

Examen microscópico: distensión pseudoenfisematosa, descrita frecuentemente como "enfisema acuoso", producida por el estiramiento, dilatación y ruptura de los tabiques alveolares, dando lugar a la formación de cavidades voluminosas, a menudo poligonales, con una disposición no sistematizada [13]. La congestión es notoria en las zonas menos distendidas y pueden apreciarse también focos de hemorragia alrededor de los tabiques alveolares rotos. Aparece también dilatación de bronquiolos.

Dentro de las muertes por sumersión existen casos conocidos como **síndrome de casi ahogamiento** (*near drowning syndrom*) en los cuales ha sido posible recuperar a la víctima del agua, pero fallece posteriormente. Dentro de los hallazgos microscópicos a nivel pulmonar que podemos encontrar en estos casos se incluyen atelectasias generalizadas por eliminación del surfactante, signos de neumonía generalizada con presencia de gran infiltrado inflamatorio y signos de broncoaspiración[7].

6. MUERTES DURANTE LA DETENCIÓN Y CUSTODIA POLICIAL.

Las muertes de personas que se encuentran en situación de privación de libertad, como presos, detenidos y pacientes ingresados involuntariamente en unidades o centros psiquiátricos, son conocidas en la literatura médico legal anglosajona como "*deaths in custody*" [14]. La muerte en custodia tiene una indudable repercusión médico legal puesto que se encuadraría dentro del grupo de muertes sospechosas de criminalidad, lo que a tenor del artículo 343 de la Ley de Enjuiciamiento Criminal, sería objeto de la práctica de autopsia y de la correspondiente investigación judicial.
Debemos tener en cuenta las diversas situaciones que nos podemos encontrar: muertes naturales acontecidas en privación de libertad, muertes violentas suicidas o accidentales como reacción aguda a drogas de abuso y muertes acontecidas durante la detención, como los casos de *delirium* agitado. Cabe destacar que en estos últimos años está aumentando la muerte en custodia como consecuencia de delirium agitado o psicosis tóxica tras el consumo de drogas de abuso[15].

Este tipo de muertes suponen un reto diagnóstico, ya que requieren correlación entre los análisis químico-toxicológicos y los hallazgos anatomopatológicos. Durante la realización de la autopsia podemos encontrarnos con:

Muerte explicada tras la autopsia. Un ejemplo sería encontrar una causa de origen traumático.

Muerte sin lesiones macroscópicas que la justifiquen. Dentro de este tipo se incluyen las siguientes causas:

a. Arritmias inducidas por el consumo de cocaína: la cocaína produce lesión del endotelio vascular, vasoconstricción de arteria y arteriolas coronarias (isquemia), taquicardias y arritmias como la fibrilación ventricular. Desde el punto de vista histopatológico, a nivel cardíaco se pueden encontrar los siguientes hallazgos[16]:

- Lesión en arteriolas subendocárdicas: hiperplasia de la capa muscular, que conlleva a una estenosis severa y aumento de la vasoconstricción. Con la destrucción de la capa media se observa lisis y esclerosis.

- Lesión en miocardio: necrosis isquémica aguda de miocardiocitos (aparecen bandas de contracción y degeneración hidrópica) (**Fig. 25 y 26**) y fibrosis de reemplazo en el miocardio (**Fig. 27**).

- Lesiones en el sistema de conducción cardíaco: engrosamiento de las paredes de las arteriolas de ambos nodos, disminución del tamaño de los nodos y bloqueos de rama.

b. Síndrome del delirio excitado: constituye un cuadro de comienzo agudo, caracterizado por una conducta violenta y absurda, con hiperactividad, paranoia y alucinaciones, todo ello acompañado de hipertermia y alteraciones electrocardiográficas, produciéndose la muerte súbita minutos u horas después de iniciarse el cuadro.

La muerte se produce por una arritmia fatal producida por un estado hiperadrenérgico causado, por una parte, por el forcejeo por la agitación que tiene el sujeto y que induce la estimulación del sistema simpático, y por otra parte, por la disminución brusca de los niveles

séricos de potasio tras el cese de forcejeo, junto con el incremento de los niveles de catecolaminas. Este estado hiperadrenérgico se verá agravado por los efectos de drogas estimulantes o por medicación que tiene los mismos efectos que estas (aumento de catecolaminas y/o prolongación del intervalo QT).

En la autopsia lo más característico es la elevada temperatura que persiste incluso muchas horas después de la muerte. El corazón suele estar aumentado de tamaño y peso y con frecuencia se pueden encontrar a nivel histológico lesiones cardíacas características de los consumidores crónicos de cocaína descritas anteriormente (bandas de contracción, fibrosis miocárdica)[15].

FIGURA 25. Bandas de contracción. Autorizado por el autor [7].

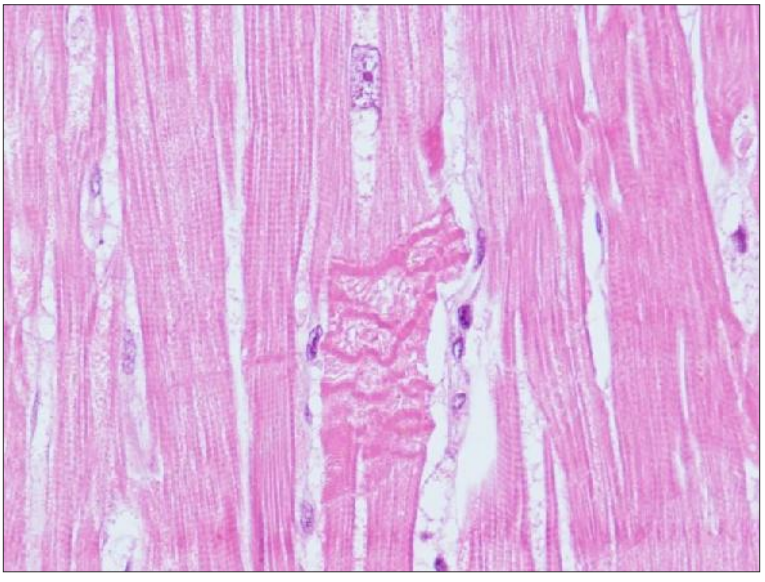

FIGURA 26. Degeneración hidrópica y necrosis de miocardiocitos. Autorizado por el autor [7].

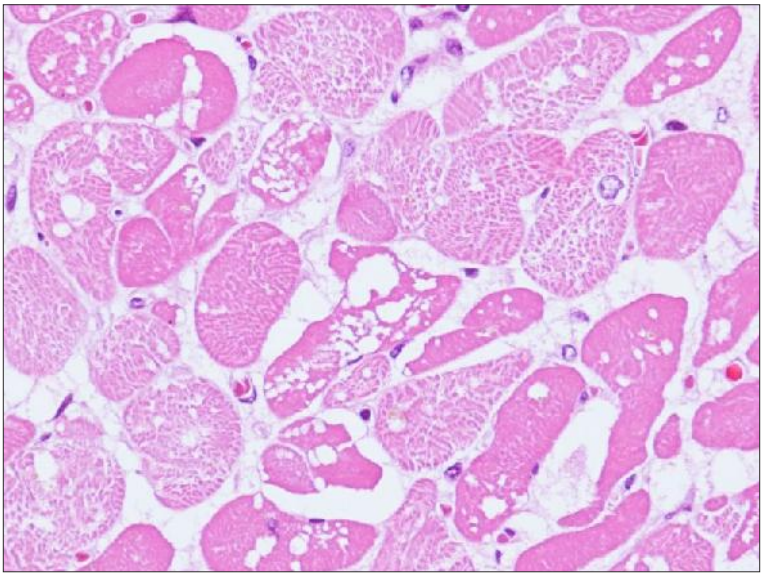

Bibliografía.

1. MOLINA DK, WOOD LE, FROST RE. Is Routine Histopathologic Examination Beneficial in All Medicolegal Autopsies? The American Journal of Forensic Medicine and Pathology. 2007;28(1).

2. PARAI JL, MILROY CM. The Utility and Scope of Forensic Histopathology. Acad Forensic Pathol. 2018 - 9;8(3):426-51.

3. TEIJEIRA R, BAÑÓN R, HIDALGO A, PRADINI I. La autopsia médico-legal. Medicina Clínica. 2006;126(20):787-92.

4. MITCHELL RN, KUMAR V, ABBAS AK, ASTER JC. Compendio de Robbins y Cotran. Patología estructural y funcional. 9ª ed. Polonia: Elsevier; 2017.

5. O'DOWD G, BELL S, WRIGHT S. Wheater. Anatomía patológica. Texto, atlas y revisión de histopatología. 4ª ed. Polonia: Elsevier; 2020.

6. CUMMINGS PM, TRELKA DP, SPRINGER KM. Atlas of forensic histopatology. United Kingdom: Cambridge University Press; 2011.

7. SALGUERO VILLADIEGO M, BLANCO PAMPÍN J. Histopatología forense. Madrid: Ministerio de Justicia; 2015.

8. SÁNCHEZ DE LEÓN ROBLES, M. S., SUÁREZ MIER MP, Chaves Portelas, López García P. Histopatología forense: datar o no datar. Consideraciones prácticas sobre datación en histopatología forense. Boletin Galego de Medicina Legal e Forense. 2017(23).

9. DETTMEYER RB. Forensic histopathology. Berlin Heidelberg: Springer; 2011.

10. SIBÓN OLANO A. Síndrome de Asfixia Sumersión. Cuadernos de Medicina Forense. 2006:262-3.

11. DIX J, GRAHAM M, HANZLICK R. Asphyxia and drowning. An Atlas. New York: CRC Press; 2000.

12. MARTÍN CAZORLA F, RUBIO LAMIA L, RAMOS MEDINA V, GAITÁN ARROYO MJ, SANTOS AMAYA IM. Análisis médico forense del peso pulmonar y de otros factores en la muerte por sumersión. Cuadernos de Medicina Forense. 2014;20(2-3):85-91.

13. Romero Palanco J. Muertes por sumersión: Revisión y actualización de un tema clásico de la medicina forense. Cuadernos de Medicina Forense. 2007:99-130.

14. SANTOS AMAYA IM, MARTÍN CAZORLA F, RAMOS MEDINA V, RUBIO LAMÍA LO. Estudio y análisis médico-legal de las muertes en privación de libertad en Málaga (2004-2012). Cuadernos de Medicina Forense. 2013;19(3-4):102-9.

15. NAVARRO ESCAYOLA E, MUÑOZ-QUIRÓS CABALLERO J, CARDONA VALENCIA B. Valoración médico forense de muerte en custodia por delirium agitado. A propósito de un caso; Medico-legal study of death in custody by excited delirium. A case report; Medico-legal study of death in custody by excited delirium. A case report. Gaceta Internacional de Ciencias Forenses. 2014, 13: 49-60. 2014.

16. NUGENT K, ORELLANA-BARRIOS M, BUSCEMI D. Comprehensive Histological and Immunochemical Forensic Studies in Deaths Occurring in Custody. International Scholarly Research Notices. 2017;2017:9793528.