EXPERIENCIA EN EL SERVICIO DE PATOLOGIA FORENSE DE BIZKAIA CON LOS SUSTITUTIVOS DEL FORMOL.

EXPERIENCE IN THE BIZKAIA SERVICE OF FORENSIC PATHOLOGY WITH THE SUBSTITUTES OF FORMALDEHYDE.

ARRIETA J[1], IZAGUIRRE A[2], MORENTIN B[3].

RESUMEN.
La consideración del formol como carcinógeno y mutágeno obligó a nuestro servicio a plantearnos modificaciones en nuestra dinámica de trabajo. Se efectuaron cambios en la estructura física del laboratorio y se realizó un estudio con otro fijador, el FineFIX (Milestone), para comparar su calidad en relación con la del formol. Se tomó doble muestra en formol y FineFIX de órganos y vísceras de 31 autopsias. Se tallaron con el mismo tiempo de fijación y se procesaron hasta su visualización microscópica. Como diferencias fundamentales durante el tallaje se señalaron que con FineFIX las muestras están más pálidas y elásticas. Microscópicamente se observó una tinción claramente más eosinófila que se ha solucionado modificando los tiempos de tinción. Las muestras de arterias coronarias, miocardio y glándulas suprarrenales fijadas con FineFIX se consideraron de calidad similar que las del formol. En el punto opuesto se encontraron las muestras de páncreas y fundamentalmente de tejido cerebral. En cerebro se apreciaron dificultades importantes en el corte con el micrótomo y microscópicamente aparecen unas imágenes basófilas que aunque son claramente artefactos, dificultan aunque no impiden los diagnósticos. La valoración de la calidad de las muestras fijadas con FineFIX fue muy diferente entre patólogos forenses y anatomo-patólogos; e incluso entre los patólogos forenses, dependiendo de apreciaciones personales. Los resultados no fueron concluyentes. En la actualidad, algunos médicos de nuestro servicio continúan utilizando el FineFIX como fijador con resultados óptimos, mientras que otros prefieren continuar con el uso del formol.

PALABRAS CLAVE: PATOLOGÍA, PATOLOGÍA FORENSE, AUTOPSIA, FORMOL, FINEFIX, FIJACIÓN,

ABSTRACT.
Our service changed the methods of working when formaldehyde was considered a carcinogenic and mutagenic product. We made changes in the physical structure of the laboratory and we realized a study with other fixative product, FineFIX (Milestone) to compare its quality with the formaldehyde standart. We take a double sample of organs and entrails in formaldehyde and FineFix from 31 autopsies. They carved with the same time to fixation and they processed until microscopic light view. During the carving we can see as main differences that with FineFix the samples are more pale and elastic than formaldehyde. From microscopic point of view we saw a stain more eosinophilic which was resolved changing the timing of stained. The samples of coronary arteries, myocardium and adrenal gland fixed with FineFix result of similar quality of formaldehyde. The samples of pancreas and brain showed the worst results. The brain was very difficult to carving. However the brain presented basophilic artifacts the diagnosis was possible. The assessment of quality was very different between forensic and clinical pathologists and between forensic pathologists. We think that the results aren't conclusive: some forensic pathologists prefer FineFix while others prefer Formaldehyde.

KEY WORDS: PATHOLOGY, FORENSIC PATHOLOGY, AUTOPSY, FORMOL, FINEFIX, FIXATION

CONTACTO: BENITO MORENTIN CAMPILLO. Barroeta Aldamar 10, -1. 48001. Bilbao. morentin.b@aju.ej-gv.es

1. INTRODUCCIÓN.

Uno de los procesos más importantes en el laboratorio de histopatología o de anatomía patológica es la fijación de los tejidos, tanto de los que proceden de individuos vivos como los que proceden de cadáveres. Consiste en conservar el tejido lo más parecido a su estado original tratando de interrumpir los procesos de degradación postmorten sin alterar la estructura y composición tisular. Por ello, la fijación es el primer paso tras la extracción de la biopsia, pieza quirúrgica o de autopsia y es el único proceso de todos los correspondientes al procesado de tejidos que no se puede volver atrás. Una mala fijación compromete el resultado final del estudio histológico.

El formol es el fijador más utilizado en los Servicios de Anatomía Patológica, y Patología

1 Médico Forense. Instituto Vasco de Medicina Legal. Servicio de Patología Forense. Subdirección de Bizkaia.
2 Técnico de Laboratorio. Instituto Vasco de Medicina Legal. Servicio de Patología Forense. Subdirección de Bizkaia.
3 Médico Forense. Profesor asociado de Medicina Legal. Instituto Vasco de Medicina Legal. Servicio de Patología Forense. Subdirección de Bizkaia.

Forense sin que hasta la fecha haya podido ser sustituido por los nuevos fijadores que van apareciendo en el mercado.

El formaldehido es un gas incoloro, volátil a temperatura ambiente y muy soluble en agua. Esta dilución junto al metanol como estabilizante, recibe el nombre de formol. Se trata de un producto barato y con gran poder de fijación en el tiempo. Sin embargo, tiene importantes efectos nocivos sobre la salud. Es un irritante ocular y del tracto respiratorio. Además tiene poder cancerígeno, lo que ha supuesto significativos cambios legislativos. Previamente el formol se encontraba incluido en el grupo 2A (alta probabilidad cancerígena) de la clasificación de la IARC (Agencia Internacional para la Investigación sobre el Cáncer). El 6 de junio de 2014, el Diario Oficial de la Unión Europea publica el Reglamento 605/2014 y el formol es incluido dentro de la categoría 1B, considerándolo carcinógeno y mutágeno [1]. Ello supone un importante cambio de las normas necesarias para su uso, de aplicación desde el 1 de enero de 2016 [2]. Teniendo en cuenta el RD 665/1997 [3] la primera medida a tomar es su sustitución si es técnicamente posible. La Sociedad Española de Anatomía Patológica (SEAP) ha realizado diferentes recomendaciones para minimizar los riesgos del uso del formol [4].

El cambio legislativo arriba mencionado supuso para el Servicio de Patología Forense de Bizkaia (SPFB) una reevaluación de los riesgos concretos del uso de formol y el diseño de propuestas de actuación. Entre éstas se incluían:

- La sustitución del formol por otras sustancias con buena capacidad de fijación y escasa o nula toxicidad, para lo que se decidió efectuar un trabajo de investigación; y
- La modificación estructural del laboratorio de histopatología para minimizar los niveles de formol ambiente y los riesgos del mismo (cabinización para aislar la zona de uso de formol y cambio del procesador).

Antes de iniciar el estudio de investigación se pensó cual era el sustituto de formol que íbamos a utilizar de aquellos que había en el mercado. Para ello nos basamos en dos puntos fundamentalmente. En primer lugar teníamos información suministrada por el Servicio de Anatomía patológica del Hospital de Cangas del Narcea, servicio que lleva utilizando de manera satisfactoria el FineFIX desde hace años y que nos instruyó en una visita que efectuamos al mismo. En segundo lugar, nuestro servicio de prevención nos remitió información técnica según la cual el FineFIX les parecía el más adecuado por su baja toxicidad.

Teniendo en cuenta la publicación “Límites de Exposición Profesional para Agentes Químicos en España 2015” [5] se obtiene la siguiente composición para el FineFIX:

- Alcohol de polivinilo: No se incluye en la publicación (se entiende que no hay riesgo por exposición a este agente químico)
- Glicol de polipropileno: No se incluye en la publicación (se entiende que no hay riesgo por exposición a este agente químico)
- Sorbitol: No se incluye en la publicación (se entiende que no hay riesgo por exposición a este agente químico)
- Etanol: H225: Líquido y vapores muy inflamables (se mezcla el Etanol con el FineFIX).

Este compuesto es un concentrado que se debe diluir en etanol absoluto antes de su uso. La concentración viene detallada en las garrafas y es de 280 de FineFIX en 820 de etanol. Se trata de un líquido transparente que tras la mezcla con etanol adquiere un ligero olor a éste. Tiene un tacto jabonoso y tras su derrame hay que limpiarlo correctamente para evitar accidentes ya que es un producto que resbala mucho.

En este contexto, en el SPFB efectuamos un estudio que tenía como objetivo comparar los resultados macroscópicos y microscópicos de las muestras fijadas con el FineFIX con los de las muestras fijadas con formol.

2. METODO.

El SPFB es el encargado del estudio de todas las autopsias judiciales en Bizkaia. Las autopsias son efectuadas por expertos en patología forense (5 médicos forenses con formación en anatomía patológica en un hospital; periodo de expertización de dos años) y/o por anatomopatólogos (dos especialistas con experiencia en autopsias forenses). El médico encargado de hacer la autopsia es el que sigue el caso hasta el final, incluyendo tallaje y estudio microscópico. Los anatomopatólogos realizan las autopsias que les corresponden y supervisan los diagnósticos microscópicos de los forenses. Durante la autopsia se fotografían todos los órganos en su superficie externa y al corte.

El SPFB cuenta con un laboratorio de histopatología donde se procesan las muestras de las autopsias judiciales.

Desde el 26 de marzo hasta el 22 de abril de 2016 realizamos un estudio controlado de una serie de autopsias comparando los resultados macroscópicos y microscópicos de las muestras fijadas en FineFIX con el de las muestras fijadas en formol. Todas estas autopsias fueron diagnosticadas histopatológicamente con ambos fijadores por el médico responsable del caso. El tiempo de fijación en ambos líquidos siempre debía ser el mismo. Para diferenciar las muestras talladas usamos casetes de diferentes colores: blancos para las piezas fijadas en formol y verdes para las talladas en FineFIX.

Para el procesado de las muestras se utilizó el mismo líquido que el usado para fijar las muestras. El procesado con FineFIX es similar al del formol. Usamos un segundo programa que se salta el primer paso del formol y el procesado empieza en el agua. Al tratarse de muestras fijadas no influiría el paso por el formol, pero se evita este paso para evitar contaminar el formol del procesador y tener que cambiarlo con más frecuencia. Una vez terminado el procesado procedemos a la inclusión de los tejidos en parafina. La técnica utilizada es la misma que con las muestras fijadas en formol.

A) ANÁLISIS ESTADÍSTICO.

En el estudio microscópico para cada órgano analizado el médico responsable debía dar su opinión sobre la calidad de la preparación fijada con FineFIX en comparación con la fijada con formol; de acuerdo a las siguientes opciones: igual, poco peor, algo peor y mucho peor.
Los resultados se expresan como media (desviación estándar) de valores individuales o como porcentajes. Se calcularon los datos generales; y los datos por tipo de órgano o víscera analizada, por categoría del médico responsable (patólogo forense versus anatomopatólogo) y por médico responsable.
Se valoró la posible existencia de diferencias en la distribución de las frecuencias absolutas según la categoría del médico responsable mediante la prueba ^{2}. El nivel de significación elegido fue $p < 0,05$. Todos los análisis se realizaron con el programa SPSS® (Statistical Package for Social Sciences).

B) RESULTADO.

El estudio se basa en el análisis de muestras de 283 órganos pertenecientes a 31 autopsias. El tiempo entre la autopsia y el tallaje fue variable entre un mínimo de 4 días y un máximo de 46 días con 15,5 días de media. El 45 % (14) de las autopsias objeto de este estudio fueron talladas en un período menor de 10 días y otro 42 % (13) en menos de 20 días.

1. Estudio macroscópico, procesado, corte y tinción.

Tras el tallaje y procesado de cada muestra observamos diferencia en el color y la consistencia de los tejidos. En el caso del FineFIX, las muestras presentan una coloración más clara y descolorida y una consistencia menos rígida. Esta disminución de

consistencia afecta notablemente al tejido nervioso. Las muestras fijadas en FineFIX tienen una consistencia más endeble pero a la vez son extremadamente frágiles llegando a deshacerse con el simple contacto de las pinzas. No es necesario realizar mucha presión para deshacer la superficie del tejido. Con ambos fijadores vemos que las muestras procedentes del sistema nervioso central son las que más problemas de fijación tienen influyendo posteriormente en el corte, la tinción y en el resultado final.

En relación al estado de las muestras y el tiempo de fijación, en nuestro estudio no se han observado cambios en muestras con diferentes tiempos de fijación.

Antes de proceder al corte dejamos los bloques durante unos minutos en el congelador para enfriarlos y facilitar de esta manera el corte. El corte se realiza a 3 micras, excepto el cerebro que se realiza a 4-5 micras. En la mayoría de los tejidos no vemos mayor dificultad, excepto en las muestras del sistema nervioso central. En este caso, el corte hay que realizarlo muy despacio ya que tiende a romperse muy fácilmente y es prácticamente imposible conseguir un tejido completamente estirado, y aún menos una tira de varios cortes seguidos. En algunos casos nos vemos en la necesidad de pasar los cortes de este tejido por un baño de alcohol al 50% antes de pasarlo por el baño histológico. De esta manera conseguimos que el tejido quede completamente estirado y sin roturas. Aún y todo, el hecho de tener que cortarlo cuidadosamente hace que se produzca el efecto persiana. Este problema también se produce en otros tejidos como el bazo, glándulas suprarrenales y/o en muestras autolíticas, sin llegar a ser un corte tan dificultoso como los del sistema nervioso central. Por el contrario, con otros tejidos como las mucosas obtenemos un corte más limpio que con el formol.

La última fase de proceso es la tinción de los tejidos. Es en esta parte donde hemos tenido que realizar mayores cambios. Los tiempos de tinción de la H-E usada para los cortes de formol producen una sobretinción de eosina obteniendo un resultado excesivamente eosinófilo. Para solucionarlo, se han tenido que modificar los tiempos de la hematoxilina y de la eosina, así como la concentración de alcohol clorhídrico. Los tiempos dependen de las tonalidades a las que estén acostumbrados los patólogos, pero la clave está en aumentar el tiempo de hematoxilina, disminuir el tiempo de eosina y disminuir la concentración de ácido clorhídrico en alcohol. En nuestro caso se ha aumentado el tiempo de hematoxilina de 5 a 15 minutos, se ha disminuido el tiempo de eosina de minuto y medio a 45 segundos, y se ha bajado un tercio la concentración de clorhídrico en alcohol.

2. Estudio microscópico.

Cuando se comparó la calidad de las preparaciones de FineFIX en relación con las de formol, se consideró que el 30% eran de calidad similar, el 28% un poco peor; el 26% algo peor y el 16% mucho peor (esta categoría se reservó para aquellos casos en los que el diagnóstico microscópico de la muestra podría estar comprometido).

En la comparación FineFIX y formol se observaron marcadas diferencias en relación al órgano o víscera analizada. La muestra que recibió una mejor valoración fue la de las arterias coronarias, seguido de la de las glándulas suprarrenales y el miocardio. Los órganos peor valorados fueron el cerebro y el páncreas (Figura 1). La calidad de las coronarias se consideró igual hasta en un 93% de los casos y el del miocardio igual o sólo un poco peor en el 86% de los casos. Por el contrario, hasta el 39% de los casos de cerebro y el 42% de los de páncreas fue valorado como mucho peor. En todo el tejido cerebral (y sólo en este tejido) aparecen unas imágenes algodonosas basófilas que claramente nos parecen artefactos.

Figura 1. Comparación de la calidad de las preparaciones del FineFIX respecto al formol en relación al tipo de órgano. I = igual; PP = poco peor; AP = algo peor; MP = mucho peor.

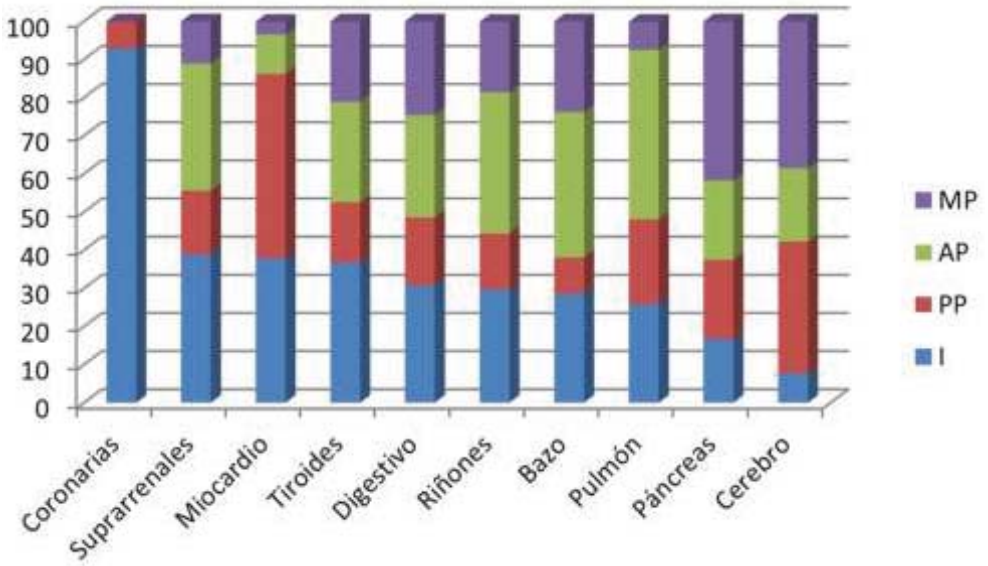

La comparación de la calidad de las preparaciones de FineFIX en relación a las del formol con respecto a la categoría del médico evaluador (patólogo forense versus anatomopatólogo) se muestra en la figura 2. La apreciación fue muy diferente entre los patólogos forenses y los anatomopatólogos a pesar de que, en principio, el procedimiento de análisis de las muestras es el mismo. Esta diferencia mostró una gran significación estadística (p = 0.000).

Figura 2. Comparación de la calidad de las preparaciones del FineFIX respecto al formol entre forenses y anatomopatólogos. I: Igual / PP: Poco peor / AP: Algo peor / MP: Mucho peor.

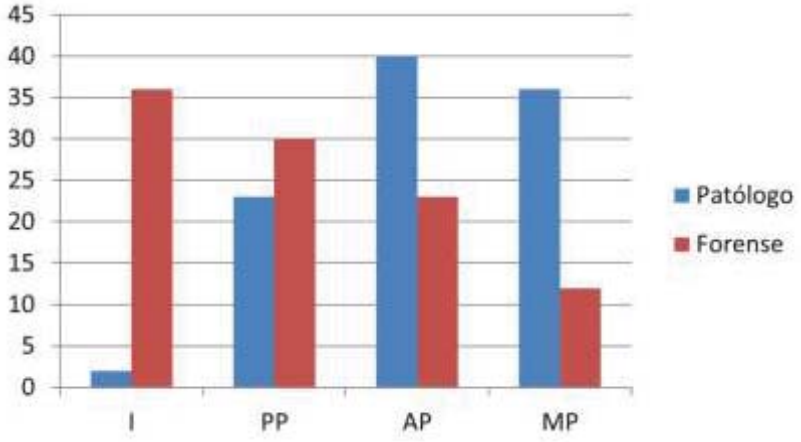

En relación con el médico interviniente también se observaron importantes diferencias (Figura 3). Dos de los médicos forenses - los autores de este trabajo - calificaron los resultados como igual o poco peor en el 85% de las muestras.

Figura 3. Diferencias de apreciación microscópica entre cada uno de los médicos. I: Igual / PP: Poco peor / AP: Algo peor / MP: Mucho peor. PF = patólogo forense. AP = anatomo-patólogo.

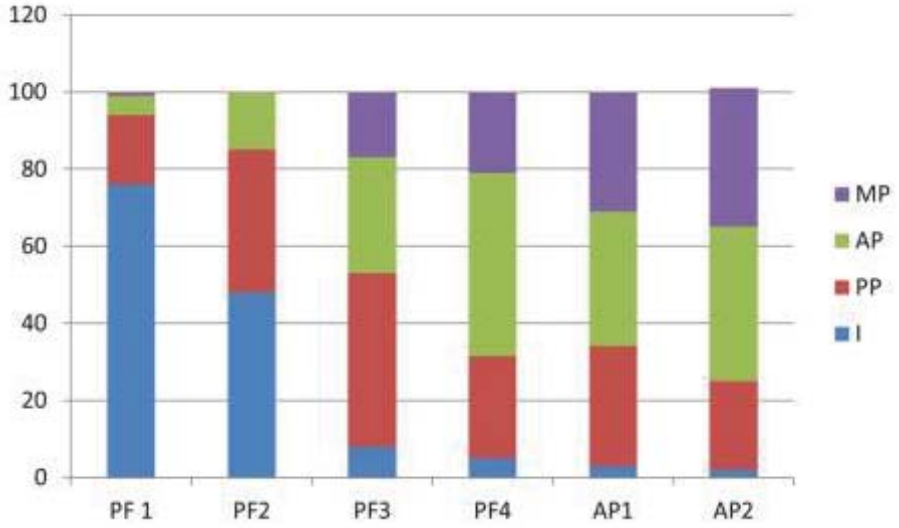

En la figura 4 mostramos algunos ejemplos ilustrativos de la calidad idónea de las preparaciones fijadas con FineFIX para diagnósticos forenses. A modo de ejemplo incluimos varias imágenes de patologías habituales en nuestra experiencia que nos parece pueden ilustrar el comentario de buen resultado y ausencia de problema de diagnóstico.

3. DISCUSIÓN.

En patología quirúrgica y de autopsia el formol está considerado como el "gold standard" de los líquidos fijadores. Sus efectos nocivos en la salud, y particularmente, tras su inclusión en la lista de sustancias cancerígenas, han llevado a la necesidad de buscar alternativas al mismo. Sin embargo, a día de hoy, existen muy pocos estudios publicados en la literatura médica, y los resultados son contradictorios [6-8].

El objetivo principal de nuestro estudio era valorar la eficacia del FineFIX como sustituto del formol de los distintos órganos analizados en una autopsia. Así mismo, evaluamos la calidad en relación al órgano analizado y valoramos la influencia que tienen las impresiones de los médicos en esta evaluación.

Ya en el año 2011 se realizó un estudio con dos fijadores alternativos al formol [9] que fue publicado en el Libro Blanco de Anatomía Patológica. Los dos fijadores que se estudiaron fueron el FineFIX, de Milestone y Molecular Fixative de Sakura. En la conclusión 4 de este trabajo se afirma "que la permeabilidad tisular y la calidad de las tinciones HE y TE son adecuadas y comparativamente similares a las del formol". En la conclusión 6 se dice que el cambio no puede ser inmediato por problemas en técnicas inmunohistoquímicas y en otras de patología molecular.

En el Libro Blanco de la Anatomía Patológica del año 2013 se recoge una experiencia en la fijación no formólica en un servicio de Anatomía Patológica de un hospital general a lo largo de 10 años [10]. Se llega a conclusiones en lo que hace referencia a Glyo-fixx y Greenfix. Considera que tiene resultados similares al formol en histoquímica e inmunohistoquímica. Aunque no eliminan totalmente el formol lo reducen al 5 %. Señalan dos desventajas, entre otras: existe una pérdida de las granulaciones citoplasmáticas de los eosinófilos y no se puede hacer una conservación a largo plazo.

En este estudio del SPFB debe tenerse en cuenta que se trata de muestras procedentes de

autopsias forenses, por lo que los resultados no deben ser extrapolables a la patología quirúrgica.

El laboratorio de histopatología, por ser el lugar de tallado y procesado, es donde nos encontramos con mayor exposición al formol, por tanto es donde se producen más cambios al usar otro fijador. El cambio en si no supone un problema para el técnico de histopatología, basta con sustituir un fijador por otro. Actualmente, en nuestro laboratorio de histopatología se están usando ambos fijadores, aunque se sigue empleando el formol de forma mayoritaria. Por ello, en los procesados con FineFIX no se sustituye la garrafa de formol, se procede a realizar un programa especial para FineFIX en el que se salta el paso del formol y las muestras pasan directamente al agua antes de la deshidratación. Las dificultades que se dan en el corte y la tinción tampoco suponen un problema a medio plazo, basta con adaptarse a la nueva textura de las muestras y un poco de práctica. Los teñidores de hoy en día permiten tener diferentes programas de tinción, por lo que una vez adaptados los tiempos de la tinción de rutina sería suficiente con programar una nueva tinción para las muestras de FineFIX.

En general, la evaluación de las preparaciones del FineFIX es de una calidad inferior a las del formol. En el 58% la calidad fue similar o un poco peor, no interfiriendo en la visualización de las preparaciones. Especialmente preocupante, es el porcentaje del 16% de mucho peor, categoría que fue reservada para los casos en los que el diagnóstico histopatológico de la preparación podría estar comprometido.

Las diferencias por órganos son muy marcadas. Las muestras del corazón (arterias coronarias y miocardio) fueron las mejor valoradas. En ellas los resultados para el FineFIX son similares que para el formol. Por el contrario, las muestras de páncreas y las de cerebro fueron valoradas negativamente. Hasta en un 40% de los casos fueron catalogadas como “mucho peor”.

Un dato, en cierta manera sorprendente, fue la enorme diferencia (máxima significación estadística) de la evaluación hecha entre los especialistas de anatomía patológica y los patólogos forenses. La distinta “cultura formativa” entre ellos podrían explicar en parte una mayor exigencia de los primeros en cuanto a la calidad de la visualización; pero la gran variabilidad observada también entre los propios patólogos forenses muestran la gran influencia que tiene las preferencias individuales de cada médico.

Tras finalizar el estudio de investigación se decidió, desde la Jefatura de Servicio, dar libertad a cada forense para el uso del FineFIX o del formol. Actualmente de los 7 médicos del servicio, solo dos patólogos forenses – los que firman este artículo - están utilizando el FineFIX como fijador en sus autopsias. La sensación general para nosotros es que los resultados que se obtienen con el FineFix son aceptables en patología forense. Se obtienen diagnósticos óptimos sin que la nueva fijación dificulte los mismos. Dentro de las muestras habituales recogidas en las autopsias (según protocolo establecido) no se evidencian diferencias histológicas o histopatológicas que dificulten el diagnóstico. Sin embargo, con los resultados de nuestro estudio es una impresión que no se puede generalizar a todos los patólogos. Mención especial merece el tejido cerebral, que es el que ha merecido peor evaluación. En relación a las imágenes algodonosas basófilas el tejido cerebral No sabemos determinar su origen pero aparecen en casi todos los cristales de sistema nervioso. Creemos que no tienen ninguna influencia en los diagnósticos ya que las estructuras histológicas habituales son totalmente reconocibles.

De momento como precaución, en aquellas autopsias especialmente sensibles, (negligencias, muertes súbitas de niños y jóvenes,…) se recogen muestras en FineFIX y en formol. Inicialmente se estudia el FineFIX y en el caso de que no se considere la calidad como adecuada o surjan problemas diagnósticos se estudian también las muestras fijadas en formol.

Actualmente, se están haciendo pocas técnicas especiales de muestras fijadas con FineFIX. Éstas no se han modificado, pero con el tiempo se tendrán que ir adaptando los tiempos

de algunos tintes o reactivos para mejorar las coloraciones de los elementos a estudiar.

Las ventajas de la sustitución son evidentes. Para el uso de la nueva sustancia no sería necesario el uso de campanas extractoras, ni aparatos de protección individual. Los controles periódicos de niveles en el ambiente no serían obligatorios y la gestión de residuos sería mucho más sencilla y barata. Tras retirar las muestras sólidas, el producto no requiere ninguna manipulación especial.

Sin embargo, el nuevo fijador también ocasiona problemas. Dependiendo el producto es necesario realizar una dilución en proporción concreta con alcohol con lo cual requiere una manipulación previa. Otra dificultad añadida es el precio ya que estos productos son algo más caros que el formol, pero hay que volver a señalar las ventajas que tienen en cuanto a manipulación y eliminación con lo cual no es real este aumento económico.

Hasta el momento, hemos efectuado pocas técnicas especiales de muestras fijadas con FineFIX. Éstas no se han modificado, pero con el tiempo se tendrán que ir adaptando los tiempos de algunos tientes o reactivos para mejorar las coloraciones de los elementos a estudiar.

4. CONCLUSIONES.

1. En el laboratorio de histopatología el cambio de fijadores no implica el cambio de aparataje ni grandes modificaciones en las diferentes tareas que se realizan para obtener la preparación histológica.

2. Los procesadores permiten el trabajo con ambos fijadores de forma simultánea aunque esto supone el tener que adaptar los programas de procesado y de tinción para ambos fijadores.

3. Las dificultades de corte que se producen con algunos tipos de tejido pueden mejorarse con el uso de un baño de alcohol al 50% antes de pasar por el baño de flotación y adaptándose a la nueva textura de los tejidos.
4. En el estudio de control que efectuamos en el SPFB la calidad de las preparaciones de FineFIX en relación con las de formol se consideró de una calidad inferior.

5. Se observaron marcadas diferencias en relación al órgano o víscera analizada. Las muestras mejor valoradas fueron las arterias coronarias, las glándulas suprarrenales y el miocardio. Los órganos peor valorados fueron el cerebro y el páncreas.

6. La comparación de la calidad de las preparaciones fue muy diferente entre los patólogos forenses y los anatomopatólogos a pesar de que, en principio, el procedimiento de análisis de las muestras es el mismo. También fue muy diferente en relación con el médico interviniente.

7. La sensación general para los autores de este trabajo es que los resultados que se obtienen con el FineFix son aceptables en patología forense. Se obtienen diagnósticos óptimos sin que la nueva fijación dificulte los mismos.

8. De momento como precaución, en aquellas autopsias especialmente sensibles, se recomienda conservar también muestras en formol.

9. Se considera necesario más estudios para la valoración de las alternativas a la fijación en formol, con sustancias menos nocivas para la salud.

AGRADECIMIENTOS.

En primer lugar a los Doctores Ignacio Claros e Itziar Sáenz de Santamaría por su recibimiento, entusiasmo y apoyo en la visita realizada a su Hospital en Cangas del Narcea.

También la colaboración de todos los compañeros del Servicio de Patología de Bizkaia, auxiliares de autopsia, médicos forenses y anatomopatólogos y Sara Gómez, técnico de laboratorio, por su trabajo en la realización de nuestro trabajo de investigación.

CONFLICTO DE INTERESES.

No existe conflicto de intereses

Figura 4a. Artefactos que aparecen en la mayoría de las muestras del tejido cerebral.

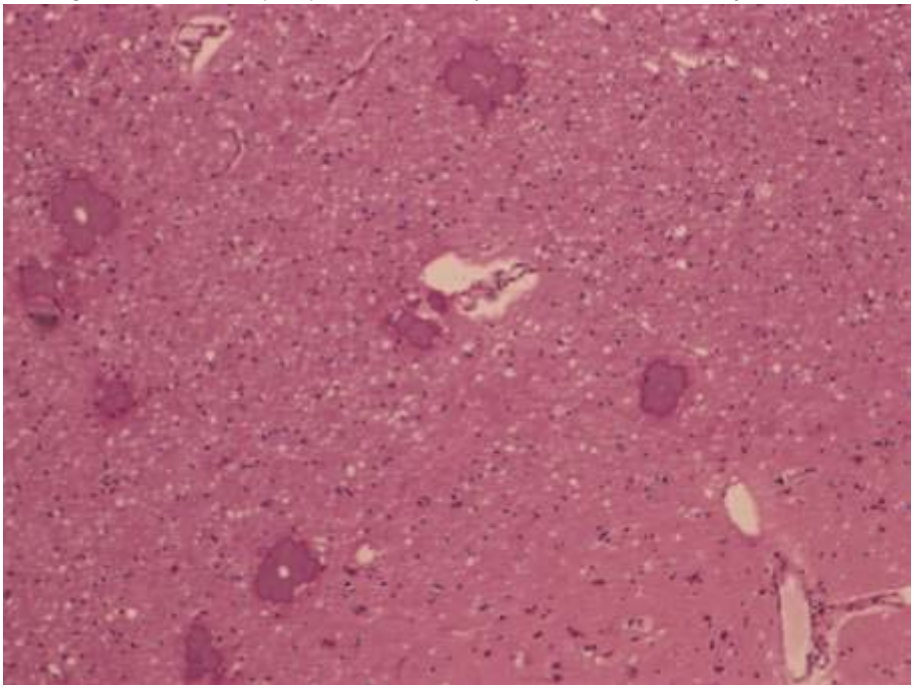

Figura 4b. Infiltrado polimorfonuclear en tejido cardiaco. Miocarditis.

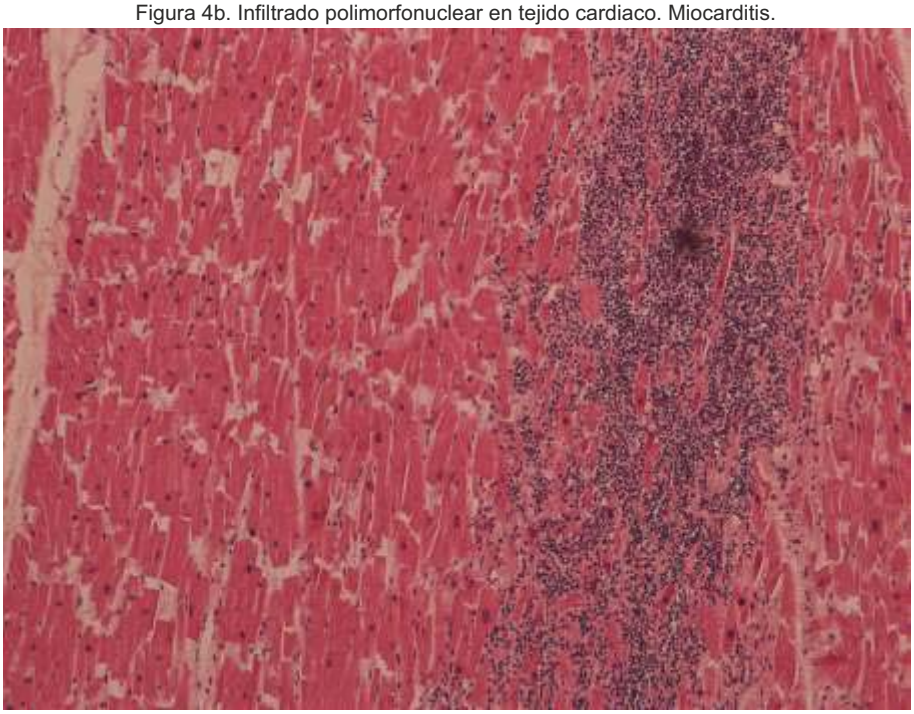

Figura 4c. Bandas de contracción en miocardio.

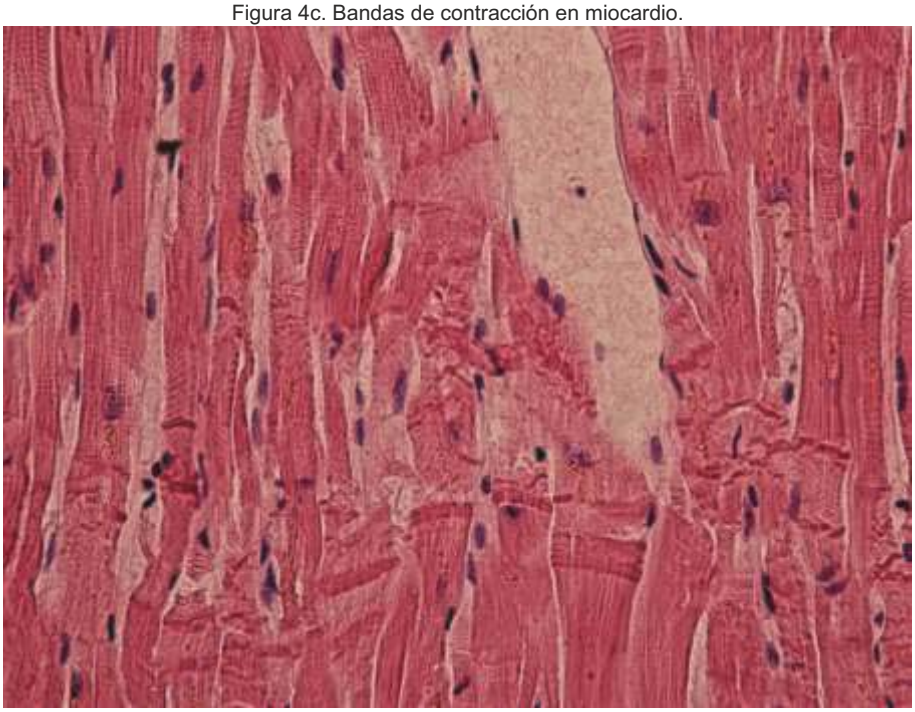

Figura 4d. Hemangioma. Proliferación vascular benigna constituida por vasos ectásicos de pared fina limitados por septos fibrosos.

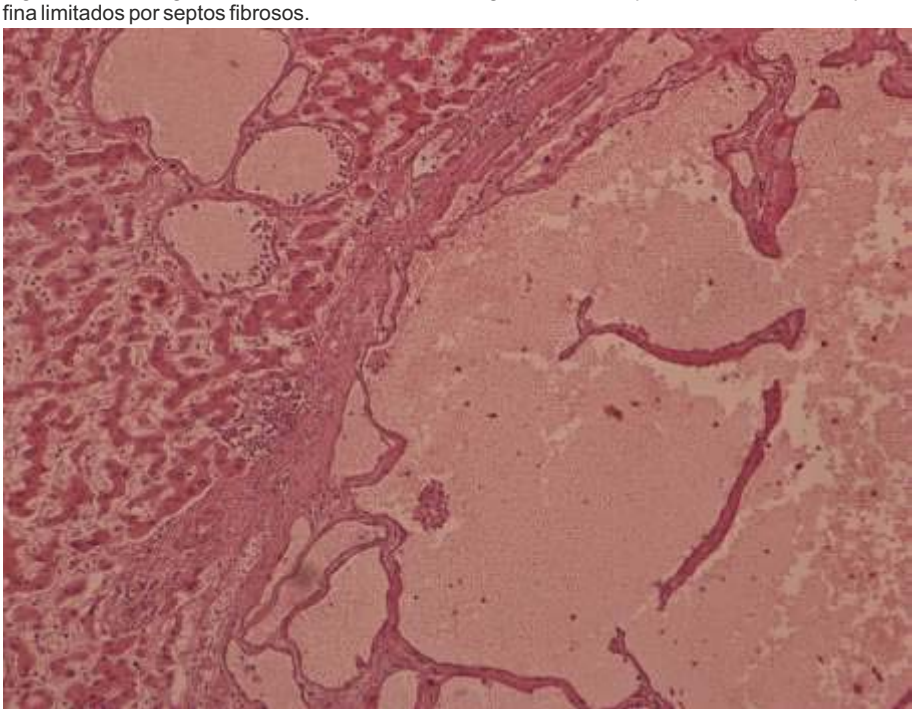

Figura 4e. Nefrosis osmótica. Degeneración hidrópica tubular.

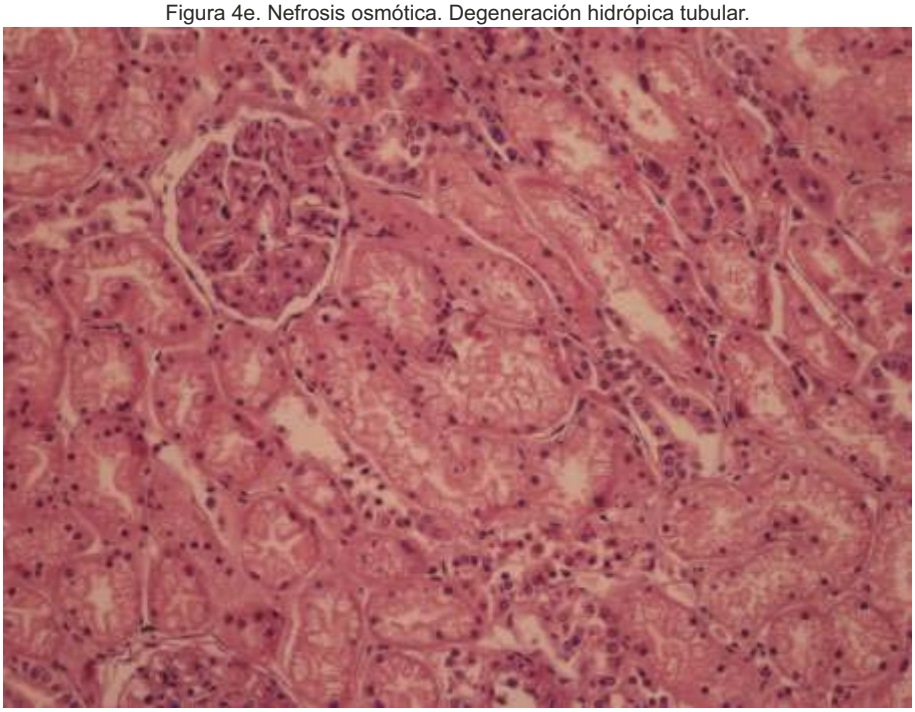

Bibliografía.

1 REGLAMENTO (UE) No 605/2014 DE LA COMISIÓN de 5 de junio de 2014

2 COMMISSION REGULATION (EU) 2015/491 of 23 March 2015

3 Real Decreto 665/1197, de 12 de mayo, sobre la protección de los trabajadores contra los riesgos relacionados con la exposición a agentes cancerígenos durante el trabajo.

4 Documento de recomendaciones de la sociedad española de anatomía patológica-IAP referente a las medidas de seguridad aconsejadas en el manejo del formaldehído y al uso de fijadores alternativos. Angel Concha López, Ramiro Alvarez Alegret, Fina Autonell Reixach, Rocío Cabrera Pérez; miguel Angel Carrasco García, Ignacio Claros González et al.

5 Límites de Exposición Profesional para Agentes Químicos en España 2015. Ministerio de Empleo y seguridad social de España.

6 Histomorphologic assessment of formalin substitute fixatives for diagnostic surgical pathology. Titford ME, Horestein MG.

7 The effect of the alternative solutions to formaldehyde and xylene on tissue processing. Aydin I, Yörükoglu K, Cingöz S, Agilkaya S.

8 Analysis of Macroscopy, Morphologic Analysis, and Inmunohistochemical Analysis. Cathy B. Moelans, Natalie ter Hoeve, Jan-Willem van Ginkel, Fiebo J. ten Kate and Paul J. van Diest

9 Alternativas al formol como fijador de piezas y tejidos anatómicos. Libro blanco de la Anatomía Patológica en España. SEAP 2011. José Antonio Giménez Mas, Ana Fontana Justes, Adoración Moñita Blanco, Yasmina Sanz Andrés, Patricia Sota Ochoa, Antonia Pérez Ibáñez et al.

10 Experiencia en la fijación no formólica durante más de 10 años en Anatomía Patológica de un Hospital General. Libro blanco de la Anatomía Patológica en España. SEAP 2013. Miguel Ángel Carrasco García, Sara Simonetti, Noelia Teruel.