OSTEOMIELITIS TIBIAL Y SEPSIS.

SERRULLA RECH F.[1]

RESUMEN.
Presentamos algunas de las lesiones que observamos en un esqueleto de época romana hallado en una excavacion arqueologica de la ciudad de A Coruña. Ambas caras anterointernas de las tibias muestran lesiones conformadas por osteolisis y sobrecrecimiento óseo. Sostenemos que la hipótesis más probable del origen de las mismas es la diseminación hematógena de algun proceso infeccioso. No descartamos otras hipótesis.

PALABRAS CLAVE: Antropología forense, osteomielitis, sepsis.

DATOS

En el año 1949 las excavaciones realizadas por Luengo en la calle Real de la ciudad de A Coruña pusieron de manifiesto la existencia de varios esqueletos. Algunos de ellos fueron trasladados al Museo Arqueologico de Coruña donde permanecen expuestos. Los esqueletos fueron datados arqueologicamente como pertenecientes a los siglos IV a VII.

Uno de ellos fue estudiado por nosotros y pertenecía a una mujer adulta de edad estimada entre 20 y 25 años, de origen ancestral caucásico, pero con algunos Índices antropométricos negroides, de talla en torno a 160 cms y que presentaba como lesiones destacables las siguientes:

1) Hernias de Schmörl en varias vértebras.

2) Tres lesiones osteolíticas ovaladas con borde de sobrecrecimiento óseo en la cara antero-interna de la tibia izquierda (Fotografia 1, 3 y 4)

3) Una lesion de similares caracteristicas que la anterior en la cara antero-interna de la tibia derecha (Fotografia 1 y 5). En las proximidades de ésta lesion y situada en posicion distal se observa un discreto crecimiento perióstico que sugiere reaccion vital próxima a la muerte (Fotografia 6)

4) Líneas de Harris en ambas tibias.

La radiologia aclara que el proceso osteolítico y osteoblástico afecta todo el espesor de la cortical.

HIPOTESIS DIAGNOSTICAS:

1) Pensamos como hipótesis más probable que las lesiones de ambas tibias son el resultado de la diseminacion hematógena de alguna forma de infección. Hemos pensado en alguna Treponematosis pero no existe tibia en sable y la edad de presentación tampoco es la más habitual. Parece más probable que estemos ante algún proceso septicémico subagudo. La presencia de reaccion perióstica vital próxima a la muerte podría permitir sostener la vinculación del proceso infeccioso con el modo de muerte

2) Las lesiones también son compatibles con la presencia de varios carcinomas que asientan en esta zona y muestras caracteres similares (zonas de osteolisis y zonas blásticas): condrosarcoma, sarcoma de Ewing, osteosarcoma, entre otros. No descartamos tambien que las lesiones representen procesos metastáticos carcinomatosos (carcinoma de mama).

1 Médico Forense. Unidad de Antropologia Forense. Instituto de Medicina Legal de Galicia.
Contacto: fernandoserrullarech@hotmail.com

FOTOGRAFIA 1: Vision general de las lesiones en ambas tibias.

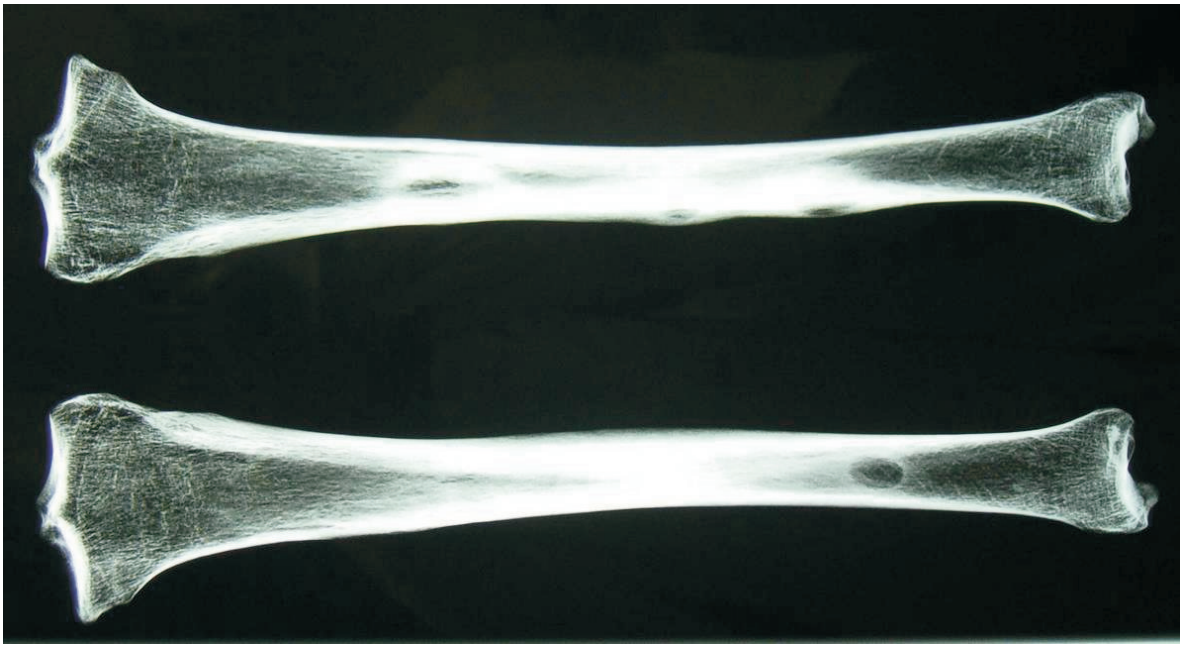

FOTOGRAFIA 2: Aspecto radiologico de las lesiones

FOTOGRAFIA 3: Detalle de la lesión proximal de la tibia izquierda.

FOTOGRAFIA 4:Detalle de las lesiones distales de la tibia izquierda.

FOTOGRAFIA 5: Detalle de la lesion de la tibia derecha.



FOTOGRAFIA 6: Porcion distal de la tibia derecha. Detalle de la presencia de reaccion vital periostica en momento proximo a la muerte lo que podría vincular la infeccion con el modo de muerte.

BIBLIOGRAFIA:

1. BUIKSTRA JE, UBELAKER DH (editors).Standards for data collection from human skeletal remains Arkansas Archeological survey Research Series nº44. 1994.

2. MOORE, JANSEN PM, ONSLEY SD, JANTZ RL .Report of investigations nº48. University of Tenesse, Knoxville. Departament of anthropology. 1994.

3. PRIETO JL, SANCHEZ JA, MAGAÑA C, ROSELLO J, GREMO A. Boletin Galego de Medicina Legal e Forense nº10. Asociación Galega de Médicos Forenses. Coordinación Edición: SERRULLA F. 2001.

4. CAMPILLO D. Paleopatología: los primeros vestigios de la enfermedad. Fundación Uriach 1838. 1993.

5. ISIDRO A, MALGOSA A. Paleopatología, la enfermedad no escrita. Masson 2003.

6. ORTNER DJ. Identification of pathological conditions in human skeletal remains 2ndEdition. Academic Press. USA 2003.

7. LUENGO JM (1955). Excavaciones de la necrópolis romana de La Coruña III Congreso Arqueologico Nacional. Santiago 1953. pp 415-427.

8. HEMEROTECA LA VOZ DE GALICIA. 4 marzo 1949, 30 de marzo 1949, 3 de abril 1949, 5 de abril 1949, 10 de abril 1949. Hoja del Lunes 15 de junio 1949. Artículos referidos al hallazgo de restos de la época romana en la calle Real de La Coruña.