MUERTE SUBITA CARDIACA EN IMAGENES

BEATRIZ AGUILERA TAPIA. MªPAZ SUAREZ MIER.[1]

RESUMEN: Las autoras presentan un resumen fundamentalmente gráfico del trabajo presentando el 7 de abril de 2000 en Ourense con motivo de la Jornada sobre Muerte Súbita Cardiaca que organizó la Asociación Galega de Médicos Forenses. Además se incluyen sus recomendaciones sobre el modo de realizar la disección del corazón para estudio histopatológico.

ESTUDIO MACROSCÓPICO DEL CORAZÓN :

El corazón se debe resecar completo unido a aorta ascendente. Si se encuentra el saco pericárdico lleno de sangre, debe de verificarse su procedencia. Si se debe a rotura aórtica conviene sacar en bloque el corazón y la aorta. Es más dificultosa la extracción del corazón en casos de cirugía cardiaca previa. Si existe el antecedente quirúrgico de *by pass*, se debe seccionar la aorta sobre el nivel donde se originan los injertos, si son aórticos, o ver si existe uno desde la mamaria interna.

Conviene abrir la arteria pulmonar *in situ* antes de extraer el corazón, con el fin de descartar un tromboembolismo pulmonar.

Una vez extraído el corazón en su totalidad, es conveniente realizar su estudio macroscópico de forma meticulosa y protocolizada, puesto que en patología cardíaca, el diagnóstico es fundamentalmente macroscópico. Tras pesarlo y examinarlo externamente, su apertura debe hacerse de la siguiente forma: se coloca apoyado en la mesa sobre su cara anterior de manera que quede a la vista su cara posterior. Entonces se realizan cortes transversales, paralelos al surco aurículoventricular posterior y perpendiculares al surco interventricular posterior, de 1.5-2 cm de espesor, desde la punta cardíaca (como una barra de pan), hasta los músculos papilares, sin romper las cuerdas tendinosas de la válvula mitral. De esta manera obtendremos la base cardíaca con el aparato valvular íntegro y unas 3-4 lonchas ventriculares.

Este método permite valorar mejor el tamaño de los ventrículos y las lesiones miocárdicas: características y localización en el plano transversal (anterior, posterior, septal; subendocárdico, circunferencial, etc) y en sentido longitudinal (tercio basal, medio y/o apical). Además es en la sección del tercio medio donde se medirá el espesor de los ventrículos y tabique.

La base cardíaca se abre entonces siguiendo la dirección de la corriente sanguínea, de la forma tradicional, pero con una peculiaridad: la aurícula derecha debe abrirse desde la desembocadura de la vena cava inferior hasta la orejuela derecha, evitando la apertura de cava superior a cava inferior, para preservar el nodo sinusal del sistema de conducción, que se encuentra situado en la desembocadura de la vena cava superior. En segundo lugar, se abre el VD mediante corte longitudinal por el borde derecho y a continuación se abre la arteria pulmonar desde el VD.

La aurícula izquierda se abre uniendo las venas pulmonares y es conveniente examinar entonces la morfología de la válvula mitral, antes de abrirla, buscando posibles prolapsos o fusión de comisuras. El VI se abre mediante corte longitudinal por el borde lateral y se vuelve a examinar la válvula mitral una vez abierta (engrosamiento de los velos, calcificación del anillo, etc). Por último, antes de abrir la válvula aórtica desde el VI, se visualiza desde la aorta comprobando número de velos y posible fusión de comisuras y, desde el lado ventricular, posible estenosis subvalvular.

Una vez abierta la válvula aórtica, se comprueba situación y morfología de los orificios de origen de las arterias coronarias.

El grado de permeabilidad de las mismas se establece mediante secciones transversales cada 3-5 mm a lo largo de toda su longitud. Si están calcificadas, se disecan íntegramente y se sumergen en solución decalcificadora unas 24 horas (ácido nítrico al 7%, por ejemplo), antes de realizar los pertinentes cortes transversales. Las coronarias no deben abrirse longitudinalmente porque puede desplazarse un posible trombo y porque de esa manera no es posible determinar el porcentaje de estenosis respecto al área luminal, parámetro básico en la cardiopatía isquémica.

[1]Facultativos del Servicio de Histopatología del Instituto Nacional de Toxicolgía del Departamento de Madrid. Especialistas en Anatomía Patológica.

Fig. 1. Varón de 50 años que fallece dos días después de una intervención cardíaca.
Diagnóstico: Infarto hemorrágico circunferencial. Es una lesión de isquemia mantenida y posterior reperfusión.

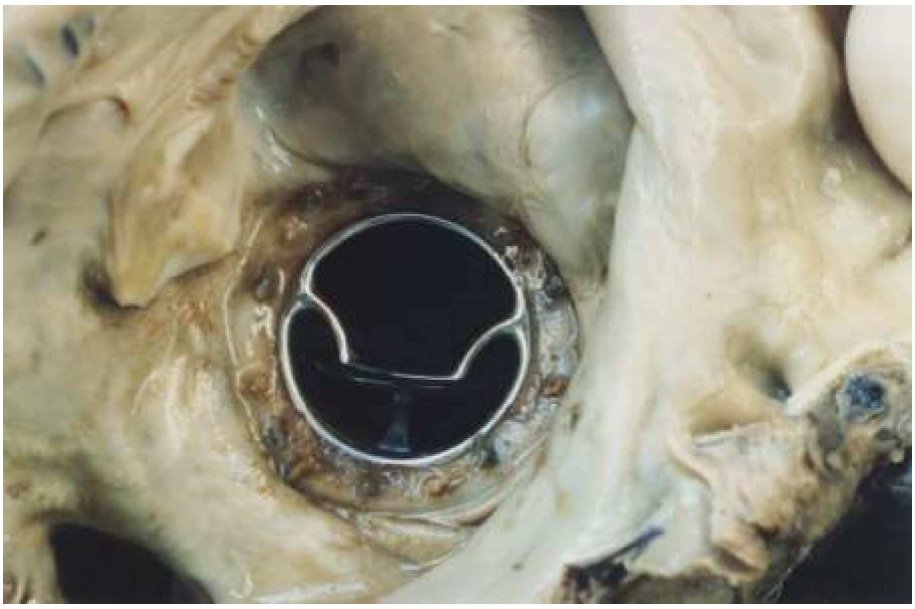

Fig. 2. Prótesis metálica de tipo Bjork-Shiley en anillo mitral. Las suturas son competentes, no se observan fracturas del dispositivo de sujeción, orificios paravalvulares, trombos ni "pannus".

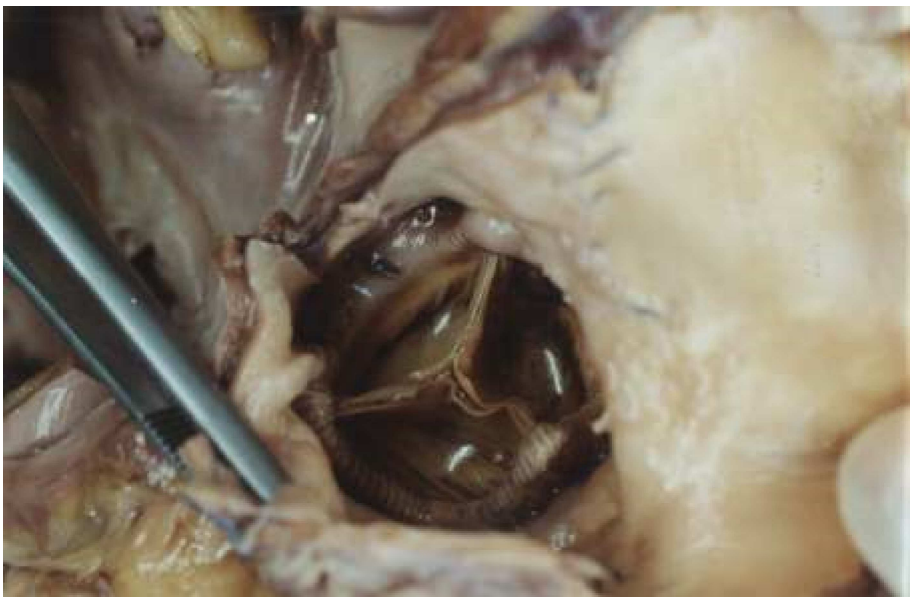

Fig. 3. Prótesis biológica en válvula aórtica. Los velos están íntegros, sin vegetaciones, y no se observan alteraciones en el anillo de inserción.

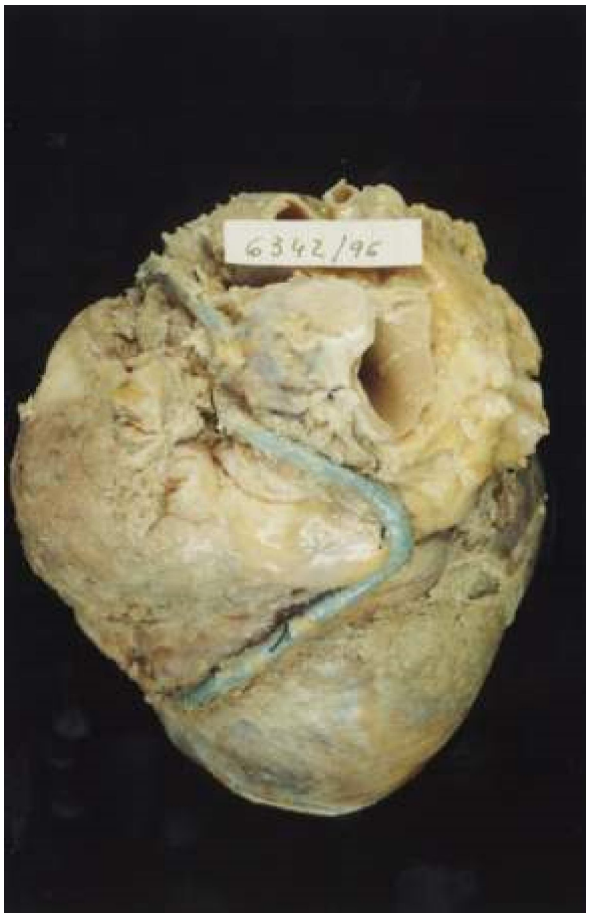

Fig. 4. Paciente de 56 años intervenido hace 15 días de doble *by-pass* aortocoronario a descendente anterior y descendente posterior. Se observa pericardio deslustrado (en "pan con mantequilla") por Pericarditis fibrinosa y ambos injertos "rellenos".

Diagnóstico: Trombosis aguda de los injertos.

Fig. 5. *Stent* intracoronario. Malla metálica colocada en la pared de la arteria coronaria descendente anterior que presenta ateromatosis con reducción moderada de la luz (50%).

Fig. 6. Válvula aórtica vista desde arriba donde se aprecian dos velos unidos por un rafe. Los velos no están calcificados y el peso cardíaco era de 398 g.

Diagnóstico: Válvula aórtica bicúspide no complicada y probablemente sin repercusión funcional.

Fig. 7. Varón de 34 años intervenido 6 años antes de coartación de aorta.
Diagnóstico: Válvula aórtica bicúspide donde se aprecia el mayor tamaño de uno de los velos, con el rafe central característico e inicio de fibrosis en los mismos. La coartación es una asociación frecuente a la válvula aórtica bicúspide.

Fig. 8. Varón de 47 años. Ingresa cadáver. El peso cardíaco era de 759 g y la permeabilidad de la válvula aórtica estaba muy comprometida por grandes masas calcificadas sobre una válvula bicúspide.
Diagnóstico: Estenosis aórtica sobre válvula bicúspide.

Fig. 9. Mujer de 82 años con hipertrofia concéntrica del VI (espesor de 20 mm). Peso cardíaco aumentado en relación al peso corporal. La válvula aórtica presenta tres velos con masas calcificadas que asientan en el interior de los senos de Valsalva.

Diagnóstico: Estenosis aórtica de tipo senil.

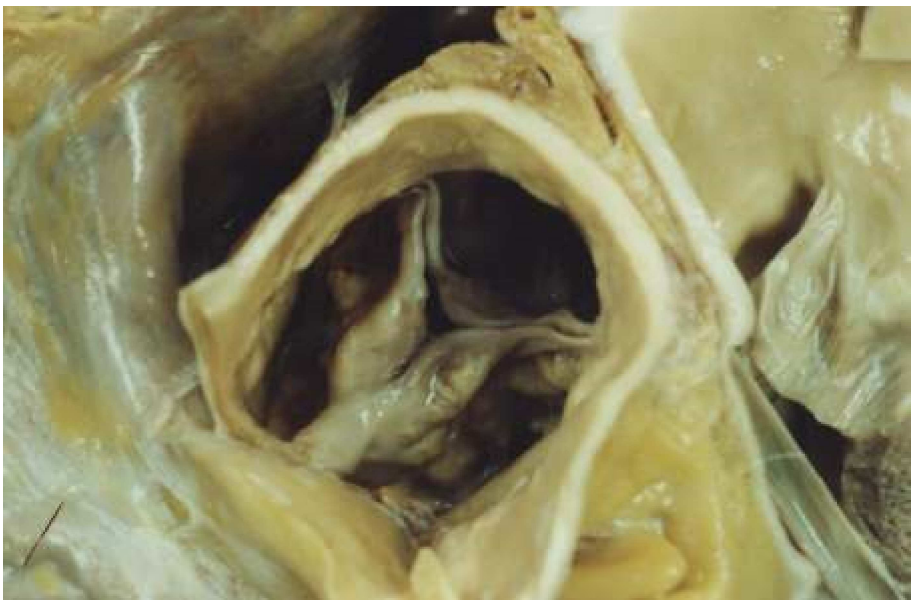

Fig. 10. Varón de 68 años con antecedentes de HTA. Válvula aórtica tricúspide con fusión de una de las comisuras y calcificación de los velos.

Diagnóstico: Estenosis aórtica mixta (postinflamatoria y senil).

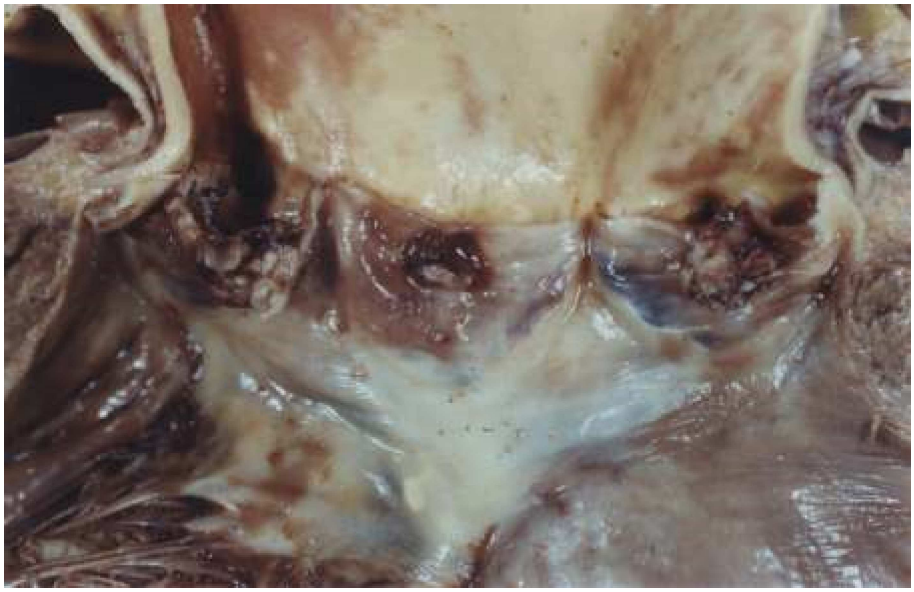

Fig. 11. Varón de 55 años que fallece súbitamente al lado de la carretera. La válvula aórtica presenta grandes vegetaciones en los tres velos. Una de estas vegetaciones produjo un émbolo que se alojó en el ostium coronario izquierdo produciendo la muerte súbita.

Diagnóstico: Endocarditis infecciosa.

Fig. 12. Mujer de 34 años que sufrió un accidente de tráfico días antes de su muerte. En tronco de arteria pulmonar y ramas se observó un trombo en "silla de montar" de coloración oscura con áreas blanquecinas en superficie y laminación al corte.

Diagnóstico: Tromboembolismo pulmonar masivo.

Fig. 13. Mujer de 14 años que ingresa en coma de origen indeterminado falleciendo 9 días después. Se observaron pequeñas vegetaciones asépticas en velo anterior de válvula tricúspide y otras válvulas.

Diagnóstico: Endocarditis trombótica no bacteriana. Es hallazgo frecuente en pacientes hospitalizados y debilitados.

Fig. 14. Mujer de 66 años que fallece por politraumatismo tras ser atropellada. La aurícula izquierda está muy dilatada y la válvula mitral presenta marcada fibrosis de los velos con fusión de comisuras y engrosamiento y acortamiento de las cuerdas tendinosas.

Diagnóstico: Valvulopatía mitral de probable origen reumático.

Fig. 15. Mujer de 83 años. En la parte posterior del anillo mitral se observa una masa pastosa de coloración blanquecina de 15 mm de diámetro.

Diagnóstico: Calcificación degenerativa del anillo mitral.

Fig. 16. Varón de 76 años con dilatación aneurismática de la aorta abdominal y trombosis laminar mural que ocluye prácticamente la luz.

Diagnóstico: Aneurisma de aorta abdominal trombosado.

Fig. 17. Varón de 32 años que fallece practicando ciclismo. Corazón de 405 g con septo de 2,5 cm de grosor, donde existen focos cicatrizales a nivel de la porción anterior. La cavidad del ventrículo izquierdo es virtual, con gran hipertrofia de las trabéculas.

Al estudio histológico hay marcada hipertrofia y desorden de miocitos con displasia de arterias intramurales.

Diagnóstico: Miocardiopatía hipertrófica.

Fig. 18. Joven de 15 años, con antecedente familiar de miocardiopatía hipertrófica, en control por el cardiólogo. Fallece súbitamente en un polideportivo.

Corazón de 465 g, con hipertrofia biventricular, con porción anterior del septo muy engrosada, de 2,6 cm espesor, que protruye en la cara anterior.

Al estudio microscópico marcada hipertrofia y desorden de miocitos.

Diagnóstico: Miocardiopatía hipertrófica de tipo asimétrica. Esta lesión en la mitad de los casos es familiar, por lo que la familia debe remitirse al cardiólogo para descartar que sufran la misma patología.

Fig. 19. Chica de 15 años a la que encuentran muerta en su cama por la mañana. Análisis químico-toxicológico negativo.

En autopsia sólo se encuentra cardiomegalia, de 331 g con marcada hipertrofia de las trabéculas del ventrículo izquierdo y de la pared libre. (p 95, para talla y peso= 275 g).

En el estudio histológico existía hipertrofia de miocitos, sin desorden arquitectural.

Diagnóstico: Hipertrofia concéntrica idiopática del ventrículo izquierdo. Macroscópicamente se plantea diagnóstico diferencial con Miocardiopatía hipertrófica o hipertrofia secundaria a hipertensión arterial.

Fig. 20. Mujer de 43 años con depresión en tratamiento con Prozac.

Como único hallazgo cardiomegalia de 479 g, globulosa, con dilatación del ventrículo izquierdo, con cavidad de 5 cm de diámetro y pared libre de 9 mm de espesor.

Diagnóstico: Miocardiopatía dilatada ¿alcohólica? (había esteatosis hepática severa).

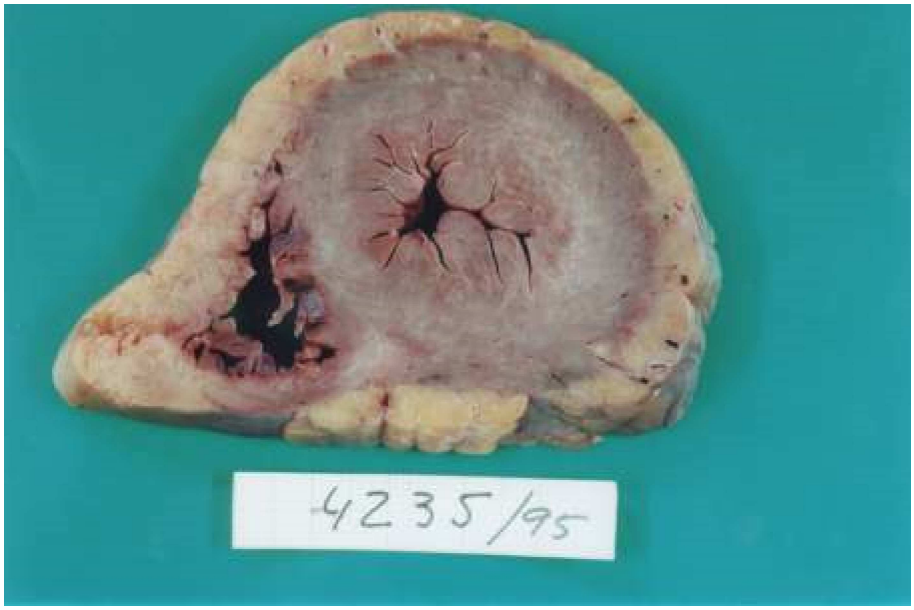

Fig. 21. Mujer de 51 años a la que encuentran muerta. Análisis químico-toxicológico: 2,8 g/l de alcohol etílico en sangre.

Corazón de 331 g con marcada infiltración grasa del ventrículo derecho, sin dilatación.

También existe escasa infiltración grasa en espesor de la pared libre del ventrículo izquierdo.

Diagnóstico: Lipomatosis de ventrículos, muy marcada del derecho. La lipomatosis del ventrículo derecho es frecuente en mujeres obesas sobre los 40 años de edad.

Fig. 22. Joven de 23 años que fallece estando de copas con dos amigos (análisis químico-toxicológico de sangre negativo). Tenía antecedente de un episodio de arritmia meses antes. En el examen médico se detectó cardiomegalia, con ECO informada como normal.

El corazón pesaba 483 g, con dilatación del ventrículo derecho. Al corte destaca reemplazo por tejido fibro-adiposo de la pared libre del ventrículo derecho y de la mitad subepicárdica del ventrículo izquierdo. Coronarias permeables.

Diagnóstico: Miocardiopatía arritmogénica biventricular con dilatación del ventrículo derecho. Esta lesión en un tercio de los casos es familiar, por lo que se debe informar a la familia de que es conveniente su revisión por un cardiólogo (padres, hermanos, primos y tíos).

Fig. 23. Mujer de 59 años con diabetes insulinodependiente.

Al estudio del corazón destaca la presencia de focos supurados en el espesor de la pared libre del ventrículo izquierdo, que comprometen a los músculos papilares de la válvula mitral.

Al estudio microscópico había extensa necrosis miocárdica y extenso infiltrado leucocitario en relación a colonias de cocos.

Diagnóstico: Miocarditis bacteriana con formación de múltiples focos supurados.

En riñón presentaba extensa glomeruloesclerosis nodular de *Kimmestiel-Wilson*.

Fig. 24. Válvula aórtica abierta para demostrar origen de las coronarias. En seno derecho hay dos *osteum*, el pequeño corresponde a origen separado de la arteria conal, hallazgo muy frecuente, que corresponde a una variante anatómica.

Fig. 25. Varón de 35 años que sufre muerte súbita en el trabajo. La coronaria derecha se origina a 0,8 cm sobre el anillo valvular, en ángulo agudo, en tanto que la izquierda lo hace dentro del seno sigmoideo izquierdo. Las ramas izquierdas de las coronarias presentaban sus luces ocluidas en más de un 75 %.

El origen alto de una coronaria se asocia a ángulo agudo y ostium con semiválvula.

Fig. 26. Varón de 22 años que fallece súbitamente tras andar 30 km en bicicleta por zona montañosa.

Como único hallazgo se encontró corazón con peso normal (307 g), con origen de ambas coronarias (CD y CI) en seno sigmoideo derecho. La coronaria izquierda sigue trayecto inicial metida en la adventicia de la aorta entre ambos troncos arteriosos (flecha), formándose un ángulo agudo entre la coronaria y la aorta.

Fig. 27. Mujer de 69 años con antecedentes de obesidad, hiperlipemia y diabetes mellitus que sufre muerte súbita. Al realizar la autopsia se encuentra saco pericárdico distendido por contenido hemático. La foto indica zona de rotura de la pared anterior del ventrículo izquierdo (flecha).

Diagnóstico: Infarto hemorrágico anterior transmural, en relación con rotura de placa y trombosis de la rama izquierda descendente anterior.

El infarto hemorrágico y perforado es más frecuente en mujeres ancianas (7ª-8ª década de vida).

Fig. 28. Varón de 73 años, con disnea desde el día anterior al fallecimiento.

Corazón de 625 g con hipertrofia del ventrículo izquierdo. A los cortes transversales de los ventrículos, la pared lateral del ventrículo izquierdo, con miocardio blanquecino, rodeado por halo hiperémico. Ateroesclerosis coronaria calcificada extensa con trombosis de la circunfleja.

Al examen microscópico, en la zona descrita, se observó extensa necrosis de coagulación de miocitos e infiltrado leucocitario.

Diagnóstico: Infarto agudo de miocardio lateral transmural (territorio de la circunfleja) de más de 24 horas de evolución.

Fig. 29. Varón de 70 años que sufre muerte súbita.

El corazón de 484 g con aneurisma anterior a nivel de la punta. Al corte transversal hay extensa cicatriz transmural anterior con dilatación de la cavidad del ventrículo izquierdo.

Diagnóstico: Cardiopatía isquémica dilatada por cicatriz de infarto.

Fig. 30. Mujer de 30 años que sufre síncope seguido de parada cardiorespiratoria quince días después de su primer parto.

Como único hallazgo se demostró que desde su inicio, la rama coronaria descendente anterior, presentaba su luz colapsada, comprimida la pared por un hematoma intraparietal (flechas).

Diagnóstico: Hematoma disecante primario de coronaria DA.

No se conoce cuál es la causa de la forma idiopática de disección, pero en aproximadamente un tercio de los casos ocurre en relación a un parto reciente y, por lo tanto, en mujeres jóvenes o en edad media de la vida.