INFARTO DE MIOCARDIO: IMPORTANCIA MÉDICOLEGAL DE SU DIAGNÓSTICO Y TÉCNICAS DE DETECCIÓN POSTMORTEM.

JOSÉ BLANCO PAMPÍN.[1]

INTRODUCCIÓN.

Lamentablemente el problema de la muerte súbita está lejos de una resolución inmediata, y sigue requiriendo la movilización continua de fuerzas sociales y sanitarias para responder a algunas de las cuestiones críticas que plantea. En otras disciplinas médicas, el interés del tema se centra en la prevención de este tipo de muerte o en el tratamiento de los trastornos cardiovasculares relacionados, pero en lo que a nuestro campo profesional específico se refiere, la cuestión se materializa en el correcto diagnóstico postmortem con el interés judicial que esto posee. Es por ello que la constatación de la causa de la muerte no supone únicamente un ejercicio académico, sino que es un hecho con proyección médicolegal, que debe ser convenientemente investigado mediante una meticulosa autopsia.

No deja de ser un revulsivo para nuestro espíritu científico el hecho de que un sujeto que goza de plena salud, pueda morir repentinamente sin que podamos ofrecer una respuesta satisfactoria al caso. Esto demuestra nuestra ignorancia acerca de múltiples procesos patológicos incipientes o agudos, algunas de cuyas lesiones es imposible descubrir todavía hoy.

Es posible e incluso probable, que el evento final de muchas muertes súbitas sea una arritmia cardíaca. Desde luego es razonable atribuir a este mecanismo, aquellas que tienen lugar de forma instantánea y cuyo estudio necrópsico exhaustivo es incapaz de detectar alteraciones potencialmente responsables; sin embargo, parece claro que en la mayor parte de ellas subyace una patología cardíaca y precisando más, podríamos decir que una lesión de tipo isquémico.

Dado que la mayor parte de las víctimas de muerte súbita cardíaca, fallecen dentro de las primeras horas desde el comienzo de los síntomas, el diagnóstico macro y microscópico de alteraciones indicativas de isquemia miocárdica no puede ser hecho con métodos que se han revelado insuficientes, como son las técnicas histológicas convencionales. A pesar de numerosos esfuerzos, hasta el momento, no se ha encontrado un método sensible y sencillo para la detección de la isquemia miocárdica en fases precoces. En las páginas siguientes se expondrán algunos aspectos prácticos relacionados con el infarto de miocardio y de forma resumida, se expondrán varias técnicas empleadas para su detección.

PAPEL PREPONDERANTE DE LA CARDIOPATÍA ISQUÉMICA COMO CAUSA DE MUERTE SÚBITA.

La causa de la muerte puede obedecer a una larga serie de procesos y enfermedades de diferente naturaleza. A pesar de esto, una cuestión parece clara: en la gran mayoría de los casos subyace una patología aterosclerótica coronaria que hace que la enfermedad isquémica coronaria, se convierta en la entidad principalmente responsable.

La patología cardíaca debida a aterosclerosis coronaria comprende entre otros la angina de pecho, el infarto de miocardio y la muerte súbita. Si bien estos tres cuadros son procesos dinámicos, sin embargo el sustrato morfológico común es, en el 95% de los casos, la fisurización de la placa de ateroma y la trombosis sobreañadida.

La fisurización de la placa aterosclerótica ocurre preferentemente en aquellas lesiones que contienen un grupo de lípidos libres en el interior de la íntima, separado de la luz por una capa de tejido fibroso. La rotura de esta capa fibrosa permite a la sangre ponerse en contacto con estos lípidos, dando lugar a la formación de un trombo entre la íntima y la placa que puede evolucionar hacia la lisis total o llegar a ocluir totalmente la luz de los vasos .

Debemos recordar, sin embargo, que la existencia de una placa no fisurada no es exclusiva de muerte súbita cardíaca y puede hallarse también en sujetos que fallecieron por otras causas no coronarias. Numerosos investigadores coinciden en señalar que el evento final en estos casos, es la rápida instauración de una taquicardia ventricular con un intenso deterioro hemodinámico, o bien, una fibrilación ventricular .

Desde un punto de vista epidemiológico, parece claro que la cardiopatía isquémica constituye la causa de muerte más frecuente en pacientes que fallecen súbitamente, especialmente en los países occidentales

[1] Médico Forense. Santiago de Compostela.

industrializados. Una larga serie de informes técnicos, entre ellos el Framingham ofreció no solo una aceptable definición de muerte súbita, sino que señaló que su incremento era particularmente dramático en pacientes con isquemia miocárdica, clínicamente demostrada. En individuos con este tipo de cardiopatía, el riesgo de muerte súbita venía determinado fundamentalmente por la compleja interacción de factores de riesgo coronario, entre los que merece ser destacado, estadísticamente hablando, la aterosclerosis .

Por otra parte, estudios electrofisiológicos han demostrado que la fibrosis miocárdica derivada de una situación de isquemia crónica, puede asociarse con inestabilidad eléctrica, lo cual predispone al sujeto a una fibrilación ventricular aún en ausencia de un episodio de isquemia reciente. Este mecanismo podría explicar el caso de aquellos sujetos que fallecen rápidamente con datos de infarto antiguo y sin evidencia histológica de infarto reciente.

Pero, no debemos olvidar que el problema de la muerte súbita presenta considerables incertidumbres y controversias respecto al mecanismo fisiopatológico responsable de la misma. Se admite que una arritmia primaria puede tener lugar en ausencia de infarto agudo de miocardio y viceversa, que puede darse isquemia miocárdica sin infarto .

Las consideraciones precedentes se basan en tres tipos de estudios, que han permitido demostrar la relación entre cardiopatía isquémica y muerte súbita y, que pasan a exponerse de forma sintética:

1) Estudios clínicos.-

Diversos estudios clínicos, incluyendo programas epidemiológicos-comunitarios, han establecido claramente que las arritmias ventriculares, en particular la fibrilación, es el mecanismo fisiopatológico mas habitualmente responsable de la parada cardíaca. Estos estudios demuestran también que la mayoría de los pacientes "resucitados" no tenían evidencias clínicas de infarto de miocardio.

2) Estudios autópsicos.-

Los estudios autópsicos suponen un método de estudio muy útil y han aportado una valiosa información para comprender el fenómeno de la muerte súbita. La mayoría de estos casos muestran una importante aterosclerosis coronaria, considerada como la reducción del 75% del área luminal, al menos en una coronaria (50% del diámetro luminal) y muchos de ellos muestran también focos de fibrosis miocárdica indicativos de infartos previos y antiguos. Solo una minoría muestra evidencia de infarto de miocardio reciente. Respecto a la incidencia de trombosis aguda es variable, pero en la mayor parte de las series afectaba a una minoría de casos.

3) Correlación clínico-patológica.-

La utilización conjunta de datos clínicos y patológicos indica que pueden intervenir diversos mecanismos en la patogénesis de la muerte súbita de origen cardíaco, incluyendo el infarto agudo de miocardio , la isquemia miocárdica sin infarto o una arritmia primaria. Como se dijo, es bien sabido que una arritmia letal (primaria), puede tener lugar aún en ausencia de infarto agudo de miocardio. Estudios electrofisiológicos han demostrado que la fibrosis miocárdica puede asociarse con inestabilidad eléctrica, lo cual predispone al sujeto a una fibrilación ventricular, sin un episodio de isquemia miocárdica reciente. Este mecanismo podría explicar el caso de sujetos que fallecen repentinamente con datos de infarto antiguo y sin evidencia de infarto reciente. Pero las arritmias primarias también pueden ocurrir en ausencia de aterosclerosis coronaria, como sucede en el síndrome del intervalo Q-T prolongado, o en ciertas anomalías del sistema de conducción.

La isquemia miocárdica también puede ser inducida por un incremento de la demanda metabólica de oxígeno en presencia de aterosclerosis coronaria no severa. Este mecanismo parece el responsable en los casos de muerte súbita asociada con el ejercicio físico vigoroso o ciertas formas de deporte.

ASPECTOS ANATOMOPATOLÓGICOS DEL INFARTO DE MIOCARDIO.

El infarto de miocardio como la forma catastrófica, y muchas veces mortal de la cardiopatía isquémica, suele ser el resultado de la disminución o de la interrupción de una parte importante del riego coronario. Casi siempre hay un estrechamiento aterosclerótico intenso, frecuentemente asociado con oclusiones trombóticas en uno o más de los troncos arteriales coronarios principales. La demostración postmortem de una estenosis puede hacerse por observación macro/ microscópica de la coronaria (Fig. 1) o bien mediante una coronariografía (Fig. 2). Antes de entrar de lleno en las diferentes técnicas diagnósticas, convendría quizás hacer una serie de consideraciones previas, íntimamente relacionadas con la forma y distribución del infarto de miocardio:

1.Infarto regional.

En el infarto regional (transmural) subyace habitualmente la oclusión de un tronco coronario principal. Los límites de la lesión son nítidos y uniformes y la extensión puede variar enormemente dependiendo de varios factores que incluyen variaciones anatómicas de las arterias coronarias, dominancia del suministro arterial coronario y existencia de circulación colateral.

1.a.Variaciones anatómicas de las arterias coronarias.-

Un tronco común izquierdo de trayecto corto favorece la aparición y el desarrollo de lesiones ateroscleróticas. El ángulo de bifurcación entre la descendente anterior y la circunfleja varía entre pacientes normales y pacientes con aterosclerosis. Sin embargo, esto no parece tener un significado demasiado importante en la distribución de las lesiones ateroscleróticas, excepto si el ángulo de bifurcación es muy agudo (85º normal) y va asociado con un trayecto corto del tronco común izquierdo.

1.b.Dominancia coronaria.-

La dominancia coronaria viene determinada por la arteria que forma la descendente posterior. La dominancia derecha está presente, aproximadamente en el 50% de los casos. Esta disposición anatómica permite a la coronaria derecha irrigar los 2/3 posteriores del tabique interventricular y una porción mas o menos extensa de la cara posterior del ventrículo izquierdo.

En los casos de dominancia equilibrada, ambas coronarias (derecha e izquierda) contribuyen de igual manera a la irrigación del surco interventricular posterior. En estos casos (un 35% según algunos autores) la arteria coronaria derecha irriga el ventrículo derecho y la parte posterior del septum, mientras que la coronaria izquierda irriga el ventrículo izquierdo y la porción anterior del tabique.

En la dominancia izquierda (15% de los casos), el ventrículo izquierdo, la mayor parte del tabique y la cara posterior del ventrículo derecho son irrigados por este vaso. La dominancia de la arteria circunfleja izquierda está asociada con un trayecto corto del tronco principal pero no parece tener influencia en la distribución de las lesiones ateroscleróticas.

1.c.Circulación colateral.-

Basándose en trabajos experimentales y en modelos humanos, se comprobó que una reducción de, aproximadamente un 90% de la luz, inducía el desarrollo de canales colaterales de circulación. Se demostró además que el estímulo del crecimiento vascular era la isquemia tisular. Este hecho permite explicar porque una estenosis casi total puede ser bien tolerada y no desarrollar necesariamente un infarto.

2. Infarto subendocárdico.

Afecta generalmente a un anillo de miocardio mas o menos estrecho, de localización subendocárdica en el ventrículo izquierdo. Ocasionalmente puede afectar a un solo músculo papilar.

Las lesiones focales están menos delimitadas que en el infarto regional transmural clásico. A menudo se extienden ampliamente en abanico por una extensa zona subendocárdica, que comprende el tercio interno o la mitad de la pared ventricular. Los focos de necrosis isquémica no evolucionan siguiendo la secuencia del infarto transmural.

Generalmente, en los primeros estadíos aparecen zonas pálidas o enrojecidas, de 1 cm. de diámetro, separadas por zonas de miocardio intacto. En raras ocasiones el infarto subendocárdico asume el aspecto confluente y bien definido del infarto transmural, pudiendo entonces continuar la misma secuencia evolutiva de las alteraciones macro y microscópicas descritas para la lesión regional.

No resulta raro observar ambos patrones (transmural y subendocárdico) en el mismo corazón. Es típica la presencia de infarto subendocárdico afectando a un segmento relativamente amplio de la circunferencia, con extensión transmural en alguna zona concreta. No es posible determinar si la afectación transmural se ha desarrollado sobre el infarto subendocárdico, dado que ambas lesiones a menudo parecen estar en el mismo estadío de evolución.

Es posible que los infartos regionales transmurales comiencen como una necrosis subendocárdica que se extiende en algunos casos, a infarto transmural dependiendo de la intensidad y duración de la isquemia, lo que es conocido como fenómeno del frente de ondas.

3.Formas raras de infarto de miocardio.

3.a Infarto del atrio (infarto auricular).-

Las aurículas normalmente no se ven afectadas, excepto cuando se acompaña de un infarto ventricular, en particular cuando se extiende a las paredes posteriores de los ventrículos. La incidencia de este tipo de infarto, es baja y estimada en torno al 17%. Esta lesión es vista con frecuencia en pacientes con arritmias auriculares, siendo la aurícula derecha tres veces mas frecuentemente afectada que la izquierda. El diagnóstico de este tipo de infarto no siempre resulta fácil y su importancia radica en el potencial riesgo de rotura auricular o de tromboembolismo.

3.b. Infarto del ventrículo derecho.-

Se estima que la incidencia de infarto aislado del ventrículo derecho oscila entre el 1 y el 2% del total , y en mujeres por encima de los 40 años de edad, alcanza un 4.6%.

En un 40% de los casos, y a pesar de no existir oclusión de la coronaria derecha, la pared posterior del ventrículo derecho puede verse afectada cuando el infarto se extiende desde el ventrículo izquierdo.

Desde el punto de vista anatomopatológico, la forma mas frecuente es el infarto transmural, encontrándose directamente

relacionados el grado de estenosis de la coronaria derecha y el tamaño del infarto. Las complicaciones incluyen entre otras, rotura de la pared cardíaca, pericarditis, trombosis mural y embolismo pulmonar.

3.c. Infarto de miocardio silente.-

Se trata de un infarto no doloroso, particularmente incidente en pacientes de edad avanzada. Esta presentación clínica ha sido descrita hasta en el 40% de infartos de miocardio recientes y en un 70% en infartos antiguos. Ciertos estudios indican que la incidencia global del infarto regional silente es, de aproximadamente, un 4,6% de las muertes súbitas y en algunas ocasiones asociados a diabetes.

3.d. Infarto de miocardio con arteria coronaria única.-

Su incidencia es realmente baja y su expresión clínica extremadamente variable. Algunos individuos permanecen asintomáticos toda su vida, mientras que otros fallecen repentinamente durante la infancia o la adolescencia .

3.e. Infarto de miocardio en recién nacidos y niños.-

El infarto de miocardio que tiene lugar en niños con un origen anómalo de las coronarias ha sido descrito en numerosas ocasiones y está bien documentado en la literatura. Además de estas malformaciones, existen otra serie de enfermedades sistémicas que pueden ocasionar estenosis coronaria, como sucede en la fibroelastosis, periarteritis nodosa, arteritis reumática, síndrome de Hurler y homocistinuria, situaciones que pueden ocasionar un shock cardiogénico. En ausencia de cuadros con substrato anatomopatológico reconocido, la explicación etiológica que se ha dado señala como responsable la oxitocina administrada durante el trabajo del parto que induciría un aumento de la presión intracraneal y el consiguiente espasmo arterial coronario .

También han sido implicados determinados agentes infecciosos tales como el virus de la rubeola o el sarampión, o la aterosclerosis coronaria prematura que ocurre particularmente en la hiperbetalipoproteinemia tipo II, y en la progeria .

DIAGNÓSTICO MORFOLÓGICO DEL INFARTO DE MIOCARDIO.

1. Cambios macroscópicos.

Cualquier tipo de infarto de miocardio presenta una secuencia similar de pasos reparadores. Para determinar la cronología de un infarto nos basamos en la secuencia de cambios anticipados, sin embargo en la práctica se encuentran muchas variaciones de esta secuencia básica. Sobre este aspecto ha habido numerosas contribuciones en la literatura, coincidentes en señalar que los primeros cambios reconocibles macroscópicamente aparecen alrededor de las 12 horas. En este estadío, el músculo afectado se vuelve pálido y edematoso. A las 36 horas el centro del infarto adopta un color pardo o amarillento, rodeándose de un halo hemorrágico (reacción hiperémica). A los 3 ó 4 días, el infarto es fácil de identificar debido al color amarillento del centro, que adopta un aspecto gomoso al tacto y un borde hemorrágico que va desapareciendo. Al cabo de 1 semana, el centro del infarto permanece gomoso, pero se produce un ligero enrojecimiento de la zona infartada. La reperfusión dilata los capilares y acentúa el parecido con el tejido de granulación. A las 3 semanas, es evidente el adelgazamiento del miocardio, y en este estadío puede ya verse algún tejido fibroso alrededor. Entre las 6 y las 8 semanas, se visualiza el tejido cicatrizal, dicho tejido en un principio es de color marrón y posteriormente pasa a ser blanco. A los 3 meses, el aspecto es el de una cicatriz blanco-nacarada.

2. Microscopía Optica.

2.a. Necrosis por coagulación.

Cambios nucleares de la fibra muscular cardíaca.-

Los primeros cambios nucleares tienen lugar alrededor de las 5 horas y consisten en cariolisis y picnosis, siendo máximos entre 24 y 48 horas. La desaparición del núcleo tiene lugar aproximadamente entre 2 y 3 dias después del infarto.

Necrosis y fagocitosis de la fibra muscular cardíaca.-

La necrosis y fagocitosis también ocurre aproximadamente a las 5 horas, en dicho estadío el citoplasma se vuelve eosinófilo (Fig. 3). la necrosis es máxima a los 5 o 6 días, y el daño de la fibra miocárdica desaparece alrededor de las 2 semanas. Algunas fibras pueden permanecer necróticas durante varios meses.

Edema y ondulación de fibras.-

Ambos fenómenos son difíciles de reconocer y de valorar en los cortes histológicos y no son una guía útil para ayudar a datar un infarto (Fig.4).

Leucocitos polimorfonucleares.-

Es un dato fidedigno para datar incipientemente el infarto de miocardio (Fig. 5). Aparecen por norma general hacia las 6 horas, siendo su máximo a las 48 horas y desapareciendo a los 14 días. Los neutrófilos están agrupados en la periferia del infarto a las 48

horas. Los cambios degenerativos en estas células comienzan aproximadamente a las 48 horas.

Material basófilo extracelular.-

El primer material basófilo extracelular se localiza aproximadamente al 4º día, es máximo al 10º dia y desaparece al 14º. Se considera poco útil para datar el infarto de miocardio.

Macrófagos.-

Los macrófagos hacen su aparición en el 4º día, son máximos en la 6ª semana y desaparecen en los meses sucesivos. Se cargan de pigmento (pigmentación) al 9º día.

Linfocitos pequeños y celulas plasmáticas.-

Los linfocitos pequeños y las células plasmáticas se ven por primera vez hacia el 4º día, siendo máximos a la 3ª semana y pueden persistir durante varios meses.

Eosinófilos.-

Los eosinófilos aparecen entre el 7º y el 8º día, incrementándose hasta el 12º día y son un dato característico en la 3ª semana postinfarto. No son útiles para la data del infarto de miocardio.

Fibroblastos.-

Aparecen hacia el 4º día, son máximos entre el 10º día y la 3ª semana, desapareciendo hacia la 6ª semana.

Fibras de colágeno.-

Aparecen al 9º día y se van incrementando progresivamente. En las semanas siguientes se distribuyen de forma paralela a las fibras musculares adyacentes y el pericardio visceral (Fig. 6).

Proliferación de pequeños vasos.-

La proliferación de pequeños vasos ocurre hacia el 3º o 4º día, siendo máxima entre 3ª y 6ª semana y persiste durante varios meses (Fig. 7).

2.b. Necrosis coagulativa.

Se produce por isquemia severa y persistente y está generalmente presente en la zona central de los infartos lo que provoca la interrupción de las fibras musculares en estado relajado y el estiramiento pasivo de las células musculares isquémicas. En el microscopio óptico las miofibrillas se encuentran estiradas, muchas con picnosis no muy evidente, con congestión vascular y cicatrización por fagocitosis de las células musculares necróticas. Existe daño mitocondrial con densidades amorfas evidentes pero no calcificación.

2.c. Miocitolisis coagulativa.

Esta forma de necrosis miocárdica, también denominada en bandas de contracción, se produce primariamente por isquemia severa seguida de reperfusión. Se ve en la periferia de grandes infartos y está presente en mayor grado en los infartos subendocárdicos que en los transmurales. La totalidad del infarto puede mostrar esta forma de necrosis cuando se reperfunde experimentalmente, por cirugía, o por lisis del trombo. Su presencia en un gran segmento de algunos infartos sugiere que se ha producido la reperfusión por trombólisis espontánea, por liberación del vasoespasmo, o por ambos.

El patrón histológico muestra miofibrillas hipercontraidas con bandas de contracción y daño mitocondrial, asociado frecuentemente a calcificación, marcada congestión vascular y cicatrización por lisis de las fibras musculares (Fig. 8).

3. Microscopía electrónica.

Las alteraciones ultraestructurales mas tempranas en el músculo cardíaco subsecuentes a la ligadura experimental de una coronaria, aparecen a los 20 minutos, y consisten en la reducción del tamaño y del número de gránulos de glucógeno, desarrollo de edema intercelular e hinchazón y distorsión del sistema transversal de túbulos, del retículo sarcoplásmico y de las mitocondrias. Cuando estos cambios son relativamente moderados, se considera daño reversible. Los cambios que se producen tras 60 minutos de oclusión, incluyen hinchazón de las fibras miocárdicas, anomalías cromosómicas, agregaciones y marginación de la cromatina nuclear, y relajación de las miofibrillas (Fig. 9). Tras un período que oscila entre 20 minutos y 2 horas de isquemia, las alteraciones progresan y se convierten en irreversibles. Alteraciones adicionales incluyen, indistintamente, uniones fuertes en los discos intercalares, hinchazón del retículo sarcoplásmico a nivel de las bandas A y fraccionamiento de miofilamentos, desaparición de la heterocromatina, rarefacción de la eucromatina y agregación periférica de la cromatina en el núcleo, desorientación de miofibrillas y agrupamiento de mitocondrias.

4. Técnicas macroenzimáticas.

4.a. Nitro-Blue-Tetrazolium.

La existencia y distribución de un infarto de miocardio puede ser demostrada macroscópicamente mediante la utilización de substancias tales como el Nitro-Blue-Tetrazolium sumergiendo una rodaja transversal de miocardio de 1 cm. de espesor en esta solución a 37º C durante 15 o 20 minutos, o usando la técnica de perfusión de Glagov o Feldman. La técnica no es específica para ningún sistema enzimático, se trata de una reacción general de la deshidrogenasa.

El Nitro-Blue-Tetrazolium es una sal de tetrazolio con propiedades cromogénicas. En el

miocardio sano, existe suficiente contenido de substrato endógeno, coenzimas y deshidrogenasas, reduciendo el Nitro-B-T a azul oscuro formazán. Por el contrario en el miocardio isquémico, la deplección de estas substancias impiden la reducción del Nitro-B-T quedando el área afectada sin teñir. Los infartos antiguos (fibrosis) permanecen también sin teñir.

4.b. Reducción del telurito por medio de la málico-deshidrogenasa.

La reducción del telurito de sodio mediante la actividad de la málico-dehidrogenasa en el corazón normal, se caracteriza por una coloración gris oscura del miocardio, mientras que en el músculo isquémico, con su actividad dehidrogenasa disminuida, queda decolorado o bien no se tiñe.

4.c. Cloruro de Trifenil Tetrazolio (T.T.C.).

Con un fundamento similar al Nitro-Blue-Tetrazolium , Sandritter y Jestädt en 1958 utilizaron por primera vez el Cloruro de Trifenil Tetrazolium. El indicador de oxidación-reducción produce un pigmento de formazán rojo brillante en los sitios de actividad dehidrogenasa normal.

Como ya se ha dicho, en las áreas de infarto, no hay actividad reductora, quedando una zona amarillenta pálida que contrasta con el color rojo brillante del miocardio normal (Fig. 10). La técnica puede dar falsos negativos y en la actualidad ha sido bastante relegada .

5. Técnicas microenzimáticas o histoquímicas.

5.a. Succino-dehidrogenasa (SDH).

El método se basa en la liberación de hidrógeno que realiza la succino-dehidrogenasa a partir de un sustrato adecuado, el succinato sódico.

Existe una correlación morfológica entre el estado de actividad de la SDH y el grado de isquemia: la destrucción de la arquitectura en las zonas de necrosis se acompaña de pérdida completa de la actividad enzimática, desapareciendo el característico punteado fino intramitocondrial de color negro, por depósito de formazán cobalto. La técnica se utiliza sobre todo para el diagnóstico postmortem del infarto de miocardio, puesto que en estas áreas, desaparece la actividad enzimática observándose un área negativa que contrasta con la positividad intensa del miocardio normal.

5.b. Láctico-dehidrogenasa (LDH).

La láctico-dehidrogenasa libera hidrógeno, desde el lactato en el medio de incubación. La nicotinamida adenina nucleótido (NAD), actúa como receptor del hidrógeno antes de que la sal de tetrazolium se convierta en formazán.

5.c. Glicerol-3-fosfato dehidrogenasa (GPDH).

Se trata de una flavoproteína intramitocondrial. La actividad enzimática puede verse incrementada por la vitamina K3, la cual actúa como un receptor de hidrógeno.

6.Otras técnicas

6.a. Hematoxilina Fuchsina Básica-Acido Pícrico (HBPF).

El material fuchsinófilo aparece al principio con una distribución parcheada a lo largo de las bandas Z; cuando el daño aumenta se extiende por todo el sarcoplasma de la fibra, coloreándose el miocardio de rojo oscuro. Estas áreas dañadas se distinguen por un contraste llamativo del miocardio no infartado, al colorearlas con verde metilo.

La técnica puede ser usada en material fijado en formol, incluido en parafina y no se ve afectado por la autólisis, habiéndose obtenido buenos resultados por algunos autores sin embargo puede presentar un elevado índice de falsos positivos .

6.b. Técnicas de fluorescencia.

Es una técnica rápida y sencilla. Puede utilizarse tanto en parafina como en congelación, sumergiendo la muestra en una solución acuosa al 1:1000 de naranja de acridina durante 3 o 4 segundos con lo cual el miocardio normal adquiere una fluorescencia amarillo-marrón bajo la luz ultravioleta. Cualquier lesión isquémica miocardica cambiara la fluorescencia hacia el verde.

7. Técnicas Inmunohistoquímicas.

Los métodos inmunohistoquímicos en el diagnóstico de isquemia y del infarto de miocardio han adquirido una especial relevancia dentro del campo de la Patología Forense. Los recientes avances en el campo de la tecnología inmunohistoquímica, su implantación prácticamente universal en los laboratorios de Patología, así como la posibilidad de obtener anticuerpos frente a una amplia variedad de antígenos nos han permitido evaluar el potencial de estas técnicas en la detección de la isquemia miocárdica en fases precoces. Un aspecto técnico importante es la fijación en formol, que no debe exceder de 36 h. dado que una fijación prolongada podría enmascarar los epitopos y falsear los resultados. Las técnicas se han revelado útiles aún en material autolítico.

Hasta el momento actual, los marcadores más utilizados están orientados hacia los siguientes elementos :

7.a. Proteínas estructurales.

Diversos estudios relativos a los cambios del citoesqueleto cardíaco efectuados tanto en el modelo animal como en el humano, han sugerido

la posibilidad de utilizar las alteraciones de ciertas proteínas como marcadores precoces para el diagnóstico postmortem de la isquemia miocárdica en casos de muerte súbita de origen cardíaco; entre ellas cabe mencionar la actina (Fig. 11), miosina, mioglobina, desmina (Fig. 12), vinculina o laminina .

7.b. Mediadores de la inflamación.

También denominados "reactantes de fase aguda", su papel en la inflamación y en la patogénesis y evolución del infarto de miocardio ha suscitado en los últimos años un creciente interés terapéutico al haberse comprobado que la inhibición de la respuesta inflamatoria comporta una reducción del tamaño del infarto.

Desde otro punto de vista su interés ha quedado patente al demostrarse alteraciones de ciertos componentes en casos de infarto de miocardio reciente, destacando la ceruloplasmina y la proteína C-reactiva, el fibrinógeno (Fig. 13), la alfa-1-antitripsina, factores del Complemento, albúmina o creatín-kinasa.

7.c. Factores que regulan la reparación tisular.

La matriz extracelular cardíaca contiene un número elevado de componentes fundamentales para el desarrollo cardíaco, su funcionamiento normal y la reparación del miocardio. Entre todos ellos destaca por su importancia la fibronectina. Se trata de una proteína con múltiples propiedades y funciones en la adhesión celular que se encuentra en la sangre y en una variedad de tejidos como matriz extracelular. La fibronectina es el componente clave de la matriz provisional durante la reparación de un tejido, y a menudo está elevada en los mismos durante la remodelación y la fibrosis. Otras funciones de la fibronectina incluyen la mediación en la adhesión celular, promoviendo la migración celular y la quimiotaxis,y ayudando a regular el crecimiento celular.

A pesar de estar codificada por un solo gen, la fibronectina existe en dos formas: una forma plasmática y una forma celular. La fibronectina plasmática juega un papel importante en la evolución del infarto de miocardio y en la consiguiente reparación. Considerando el elevado tamaño de la molécula, es obvio que la presencia de fibronectina intracelular puede servir de evidencia de severo daño de la membrana celular, representando al criterio generalmente aceptado de daño celular irreversible (Fig. 14).

8. Apoptosis.

El fenómeno de la apoptosis (muerte celular programada) en la fibra muscular cardíaca ha sido estudiado recientemente con resultados relativamente satisfactorios tanto en animales como en humanos (Fig. 15).

9. Hibridación *in situ.*

La técnica ha sido empleada con cierto éxito, para detectar lesiones isquémicas irreversibles en perros, evaluando el incremento del RNAm de la molécula de adhesión intracelular para neutrófilos (ICAM-1), así como en trabajos experimentales con ratas.

10. Factor Inductor de Angiogénesis.

Recientemente, se han hecho estudios analizando los modelos de expresión de la subunidad alfa del HIF-1 (Hypoxia-inducible factor 1). Tal vez se trate del marcador más moderno para diagnosticar cambios incipientes en el miocardio isquémico o necrótico. La técnica ha ofrecido buenos resultados en biopsias procedentes de trasplantes cardíacos y en cirugía de *bypass.*

BIBLIOGRAFIA RECOMENDADA:

Robert H. Anderson y Anton E. Becker. El Corazón: estructura normal y patológica. Ed. Mosby, 1994.

EGJ Olsen. The pathology of the heart. 2º ed. MacMillan Press (Ed). London, 1973.

Roger W. Byard & Stephen D. Cohle. Suden Death in Infancy, Childhood and Adolescence. Cambrigde University Press (ed). Cambrigde, 1994.

M.J. Davies. The investigation of sudden cardiac death. Histopathology 1999, 34: 93-98.

W C Roberts. Sudden cardiac death: definitions and causes. Am J Cardiol 1986, 57: 1410-1413.

K A Reimer & R B Jennings. Myocardial ischemia, hypoxia, and infarction. En Fozzard HA, Haber E, Jennings RB, Katz AM y Morgan HE /eds). The heart and cardiovasclar system, 2ª ed. Raven Press. New York 1992.

R J Myerburg & A Castellanos. Cardiac arrest and sudden cardiac death. En Heart Disease: A textbook of Cardiovascular medicine de Braunwald E (Ed). Saunders WB. Philadelphia, 1989.

M D Silver. Cardiovascular pathology, 2ª ed. Churchill Livingstone. New York, 1991.

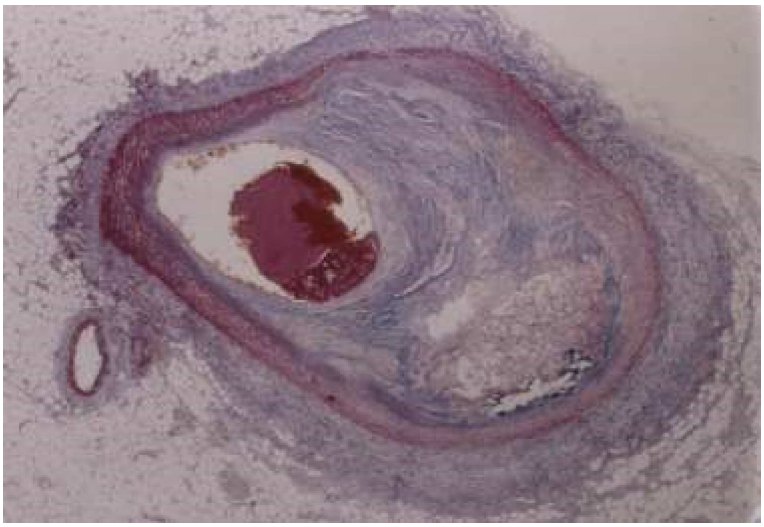

Fig. 1.- Trombosis coronaria sobre un ateroma estratificado y ulcerado (Masson, 2x).

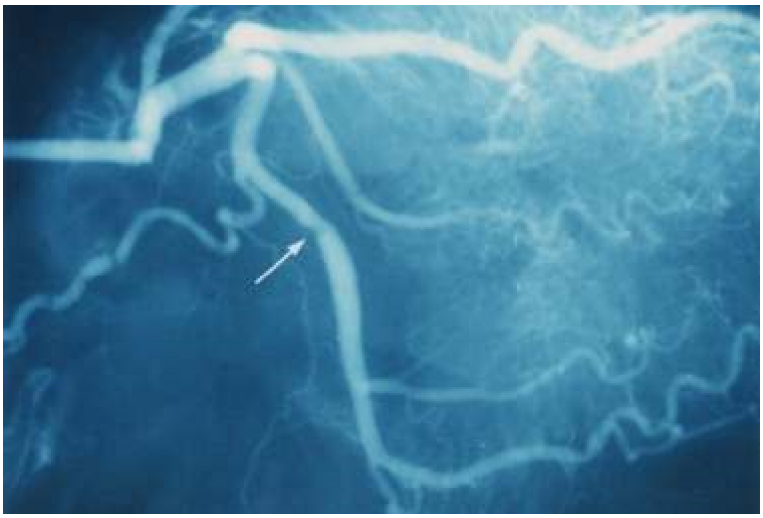

Fig. 2.- Coronariografía postmortem. Obsérvese la importante estenosis de la circunfleja izquierda (flecha).

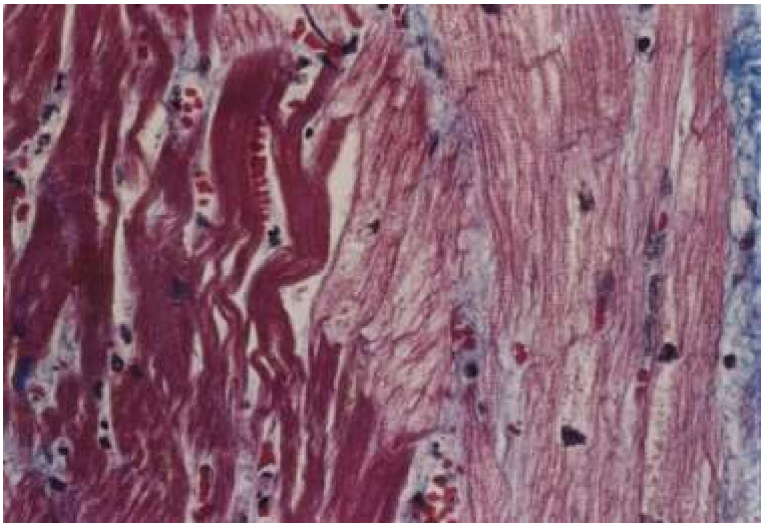

Fig. 3.- Infarto de miocardio reciente apreciándose, a la izquierda de la imagen, pérdida de estriación de las miofibrillas e intensa coloración con el rojo Masson (Masson, 40x).

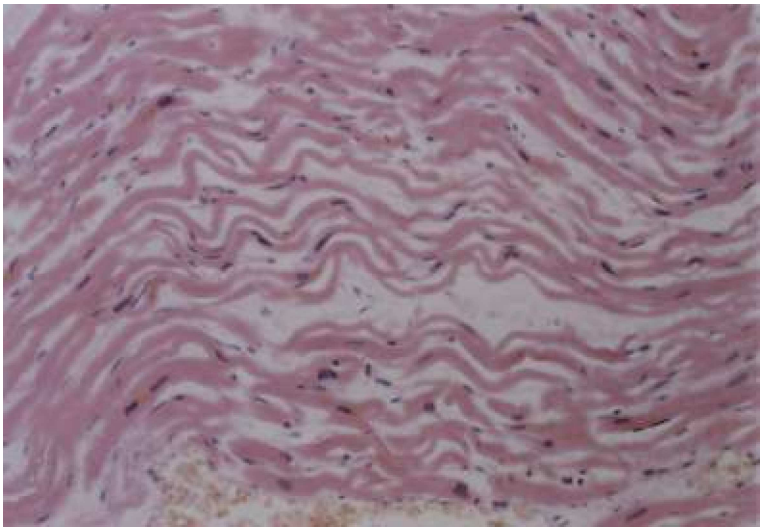

Fig. 4.- Isquemia miocárdica aguda. Ondulación de fibras (H&E, 20x).

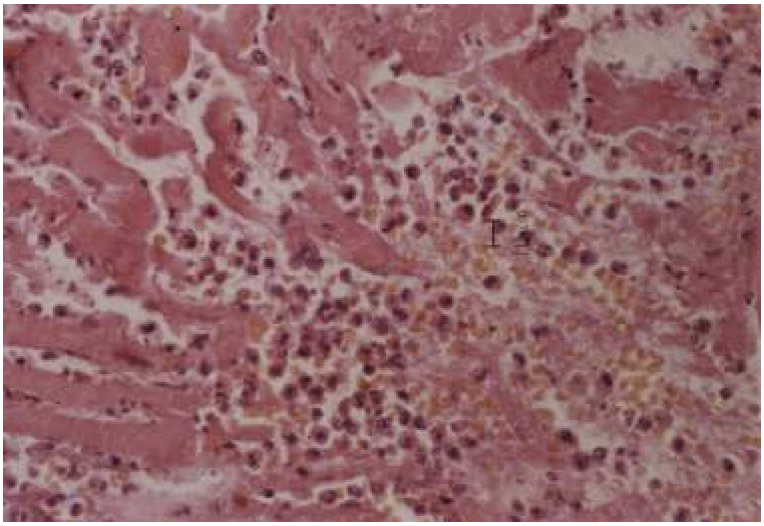

Fig. 5.- Necrosis miocárdica reciente con hemorragia interfibrilar e infiltrado inflamatorio (H&E, 20x).

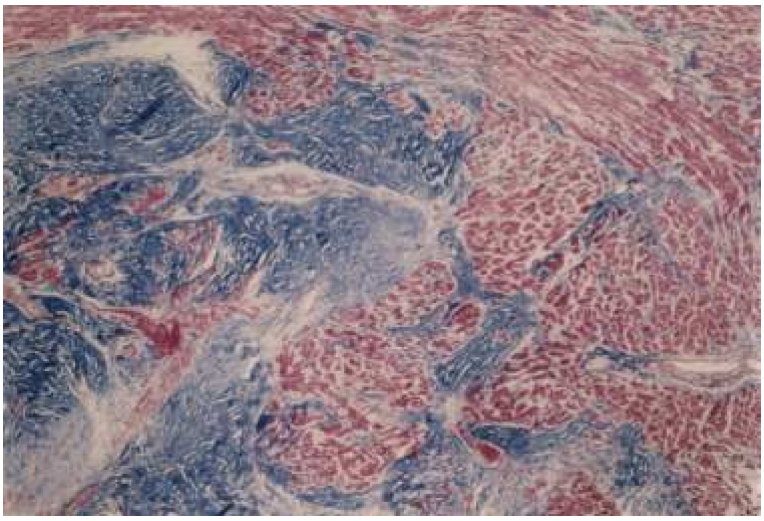

Fig. 6.- Infarto de miocardio antiguo, donde se observan amplias zonas de cicatriz colágena teñida con el azul de anilina (Masson, 4x).

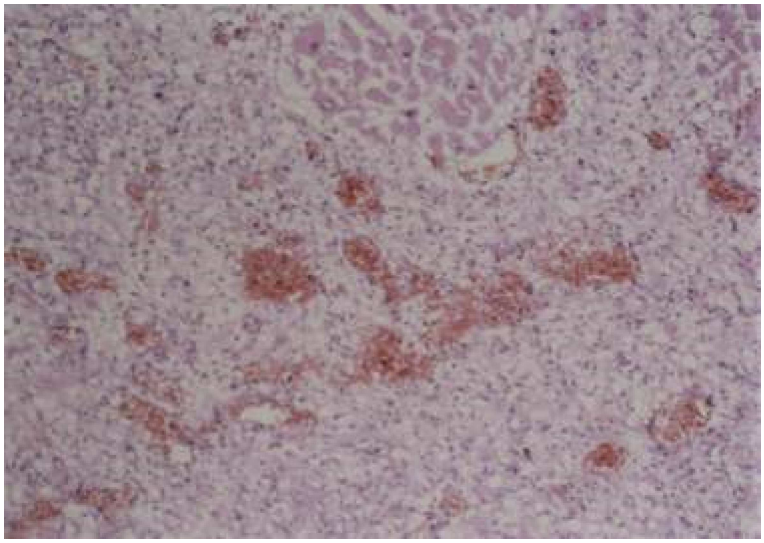

Fig. 7.- Neovascularización en un infarto antíguo (H&E, 20x).

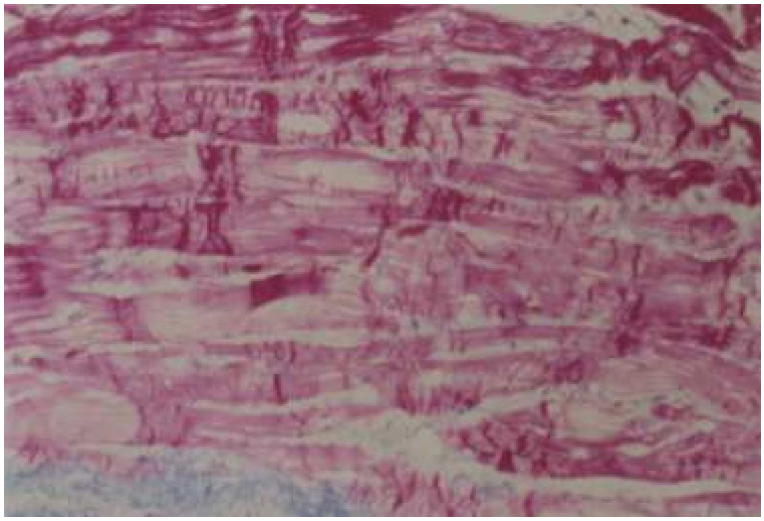

Fig. 8.- Necrosis en bandas de contracción (Masson, 20x).

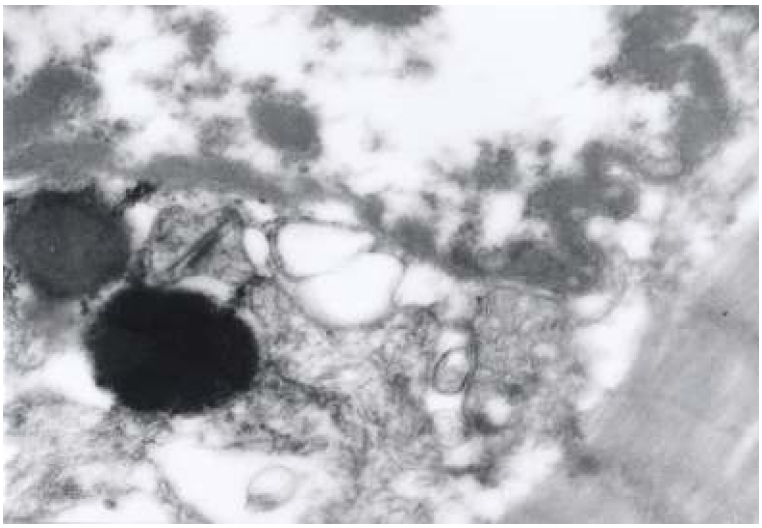

Fig. 9.- Infarto reciente con marginación de cromatina nuclear, aumento de los gránulos de lipofuscina e hinchazon del retículo sarcoplásmico (microscopio electrónico de transmisión, 10.000X).

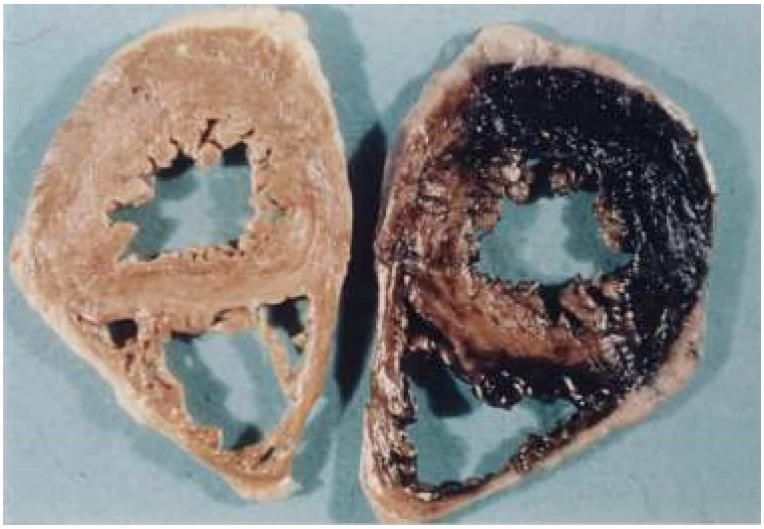

Fig. 10.- Tinción con TTC. A la derecha de la imagen se aprecia la zona infartada (mas clara) junto con la indemne (rojo oscuro).

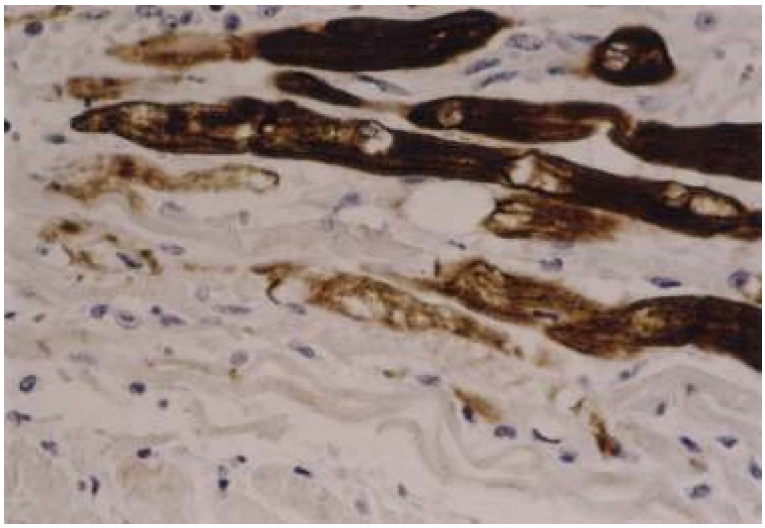

Fig. 11.- Inmunotinción para actina (20x).

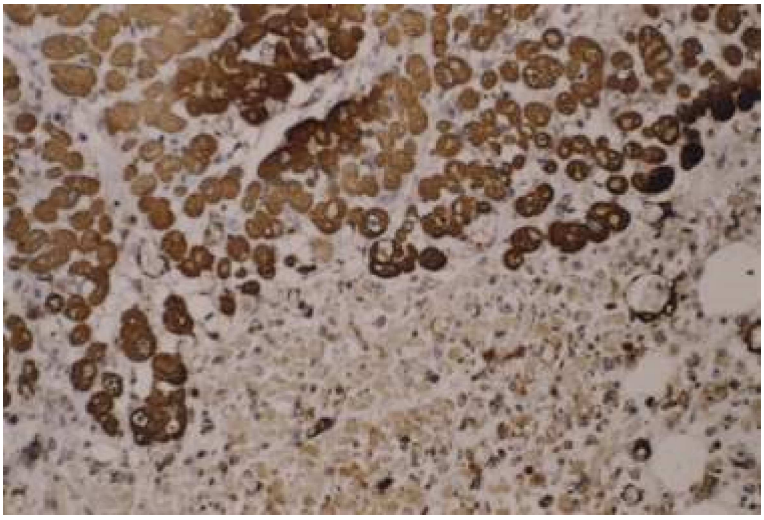

Fig. 12.- Positividad focal para desmina (40x).

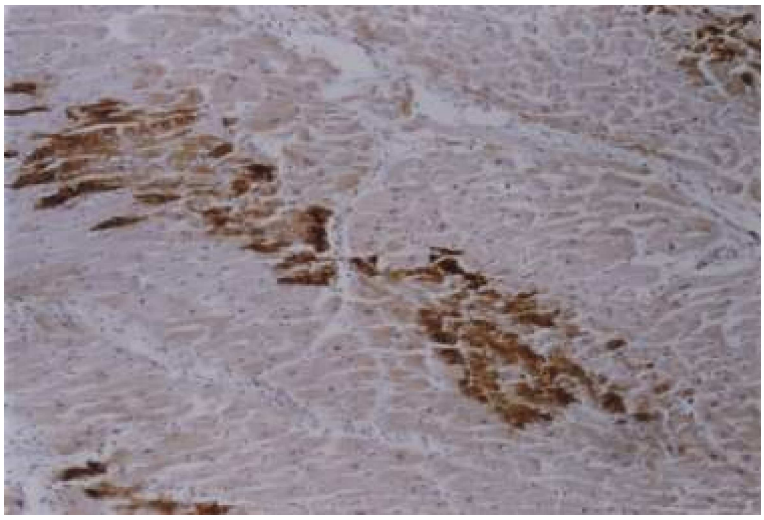

Fig. 13.- Inmunoreactividad focal para fibrinógeno (10x).

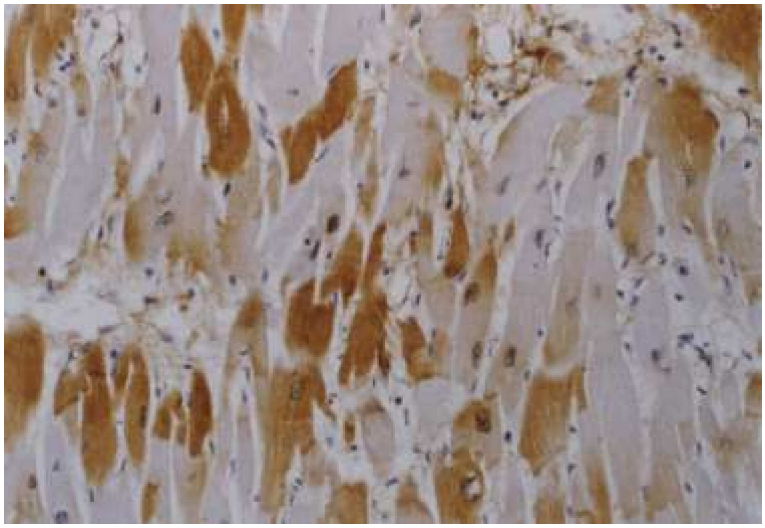

Fig. 14.- Positividad difusa para fibronectina (20x).

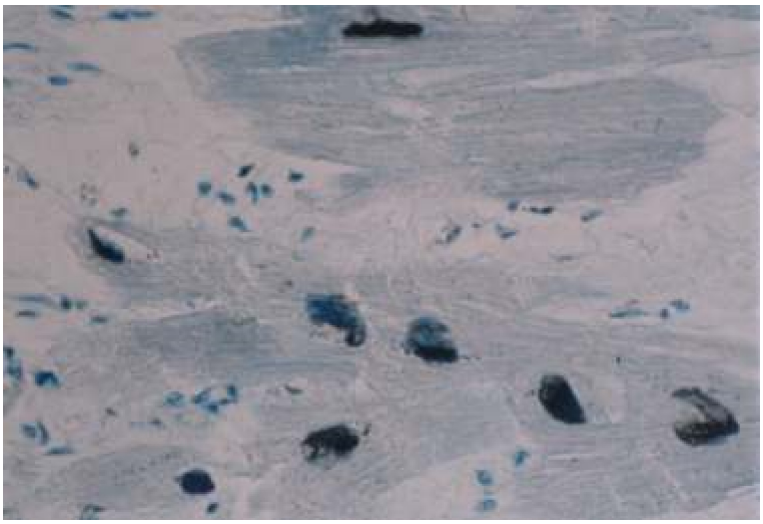

Fig. 15.- Tinción nuclear positiva en apoptosis (40x).