CURSO DE PATOLOGIA CLINICA PARA MEDICOS FORENSES

Junio 2003

Dr.Dn.Jerónimo FORTEZA VILA
Catedrático de Anatomía Patológica. Universidad de Santiago de Compostela
Complexo Hospitalario Universitario de Santiago.

NOTA DEL EDITOR:

Las imágenes que siguen a continuación son algunas de las presentadas por el Profesor Forteza el pasado mes de junio en el Curso de Patología Clínica para Médicos Forenses organizado por la Consellería de Xustiza, Interior e Administración Local de la Xunta de Galicia y celebrado en la Escola Galega de Administación Pública.

El Director del BOLETIN solicitó al Profesor Forteza cediera las imágenes para presentarlas en la revista. Deseamos desde aquí agradecerle la generosidad y amabilidad que ha mostrado para que fuera posible que contáramos con ésta selección de imágenes y casos clínicos.

El Comité Editorial del BOLETIN entiende que tiene un elevado interés disponer de un recuerdo de lo que allí se expuso y por ello no se han escatimado esfuerzos para conseguir este valioso documento que, por otro lado nos permite continuar en la línea de aportar información útil para el trabajo del día a día.

Desgraciadamente nos es imposible por razones presupuestarias editar todas las imágenes que el Dr.Forteza nos entregó. No obstante creemos haber realizado una selección de las imágenes más interesantes así como de los casos clínicos que pudieran tener un mayor interés médico forense.

1.NEUROPATOLOGIA.

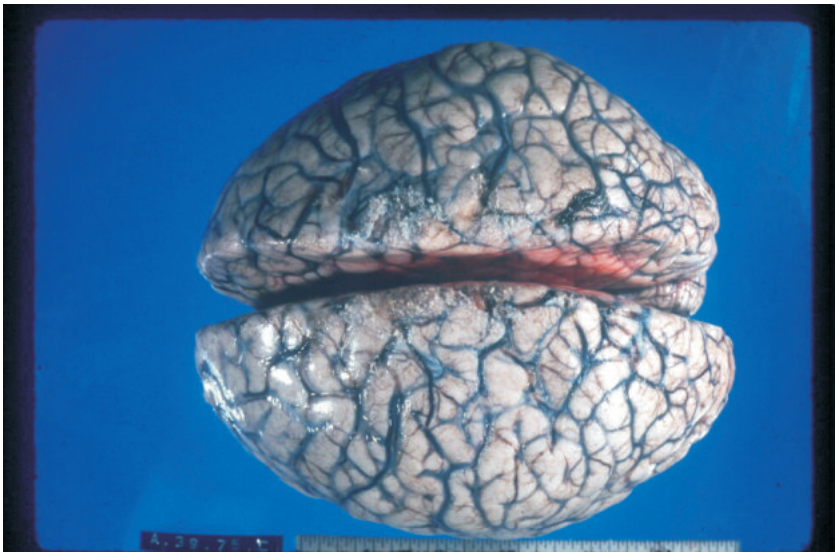

FOTOGRAFIA 1: Isquemia cerebral global.

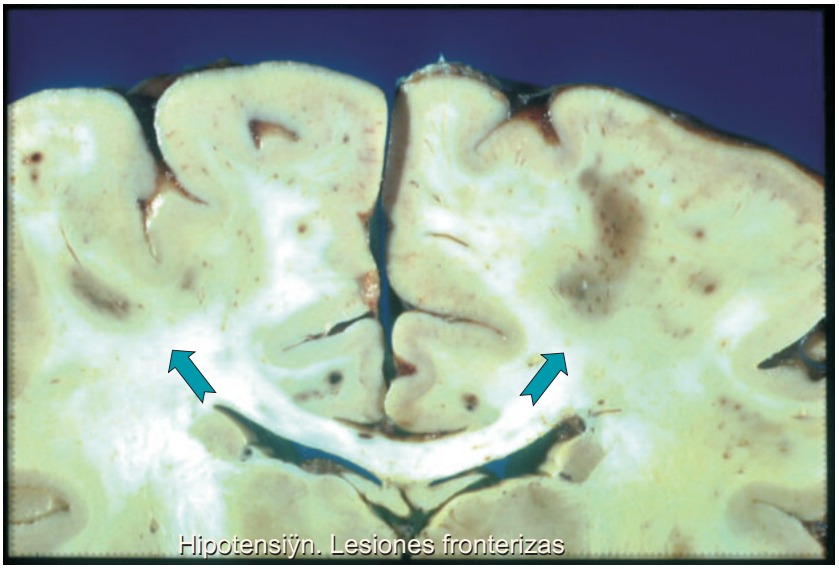

FOTOGRAFIA 2: Hipotensión. Lesiones fronterizas.

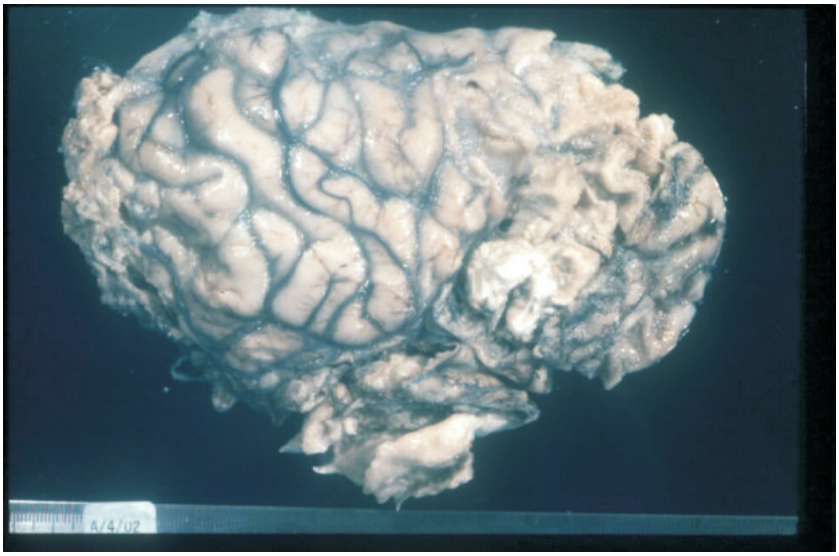

FOTOGRAFIA 3-A:Isquemia cerebral global (días de muerte cerebral).
Imagen macroscópica superficie externa.

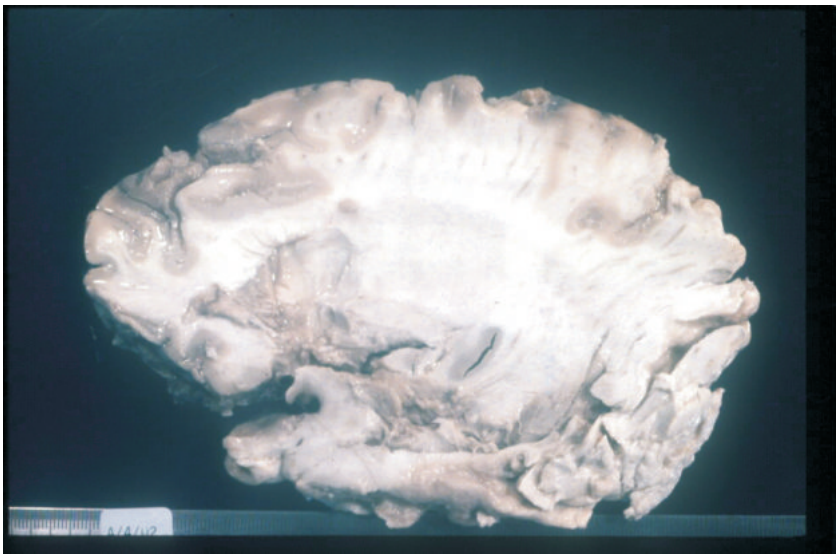

FOTOGRAFIA 3-B:Isquemia cerebral global (días de muerte cerebral)
Imagen macroscópica sección sagital.

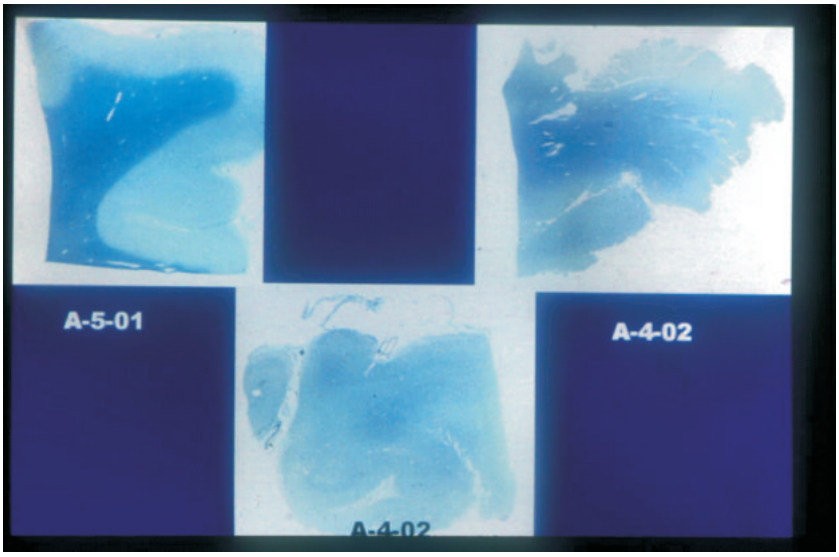

FOTOGRAFIA 3-C: Isquemia cerebral global (días de muerte cerebral):
Imagen microscópica. (A-5-01: cerebro normal. A-4-02: cerebro con isquemia.
Inmunohistoquímica. Proteína glial fibrilar ácida).

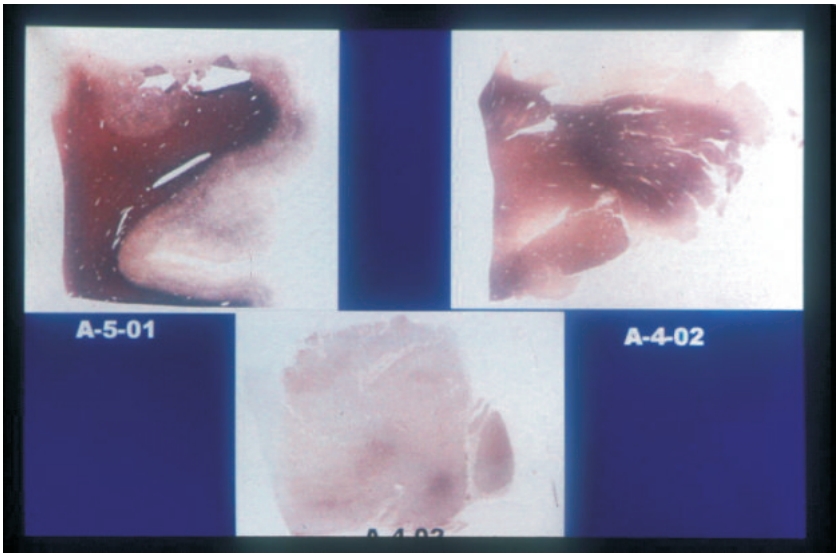

FOTOGRAFIA 3-D:Isquemia cerebral global (días de muerte cerebral).
Imagen microscópica. (A-5-01: cerebro normal y A-4-02: cerebro con isquemia.
Tinción histoquímica de la mielina).

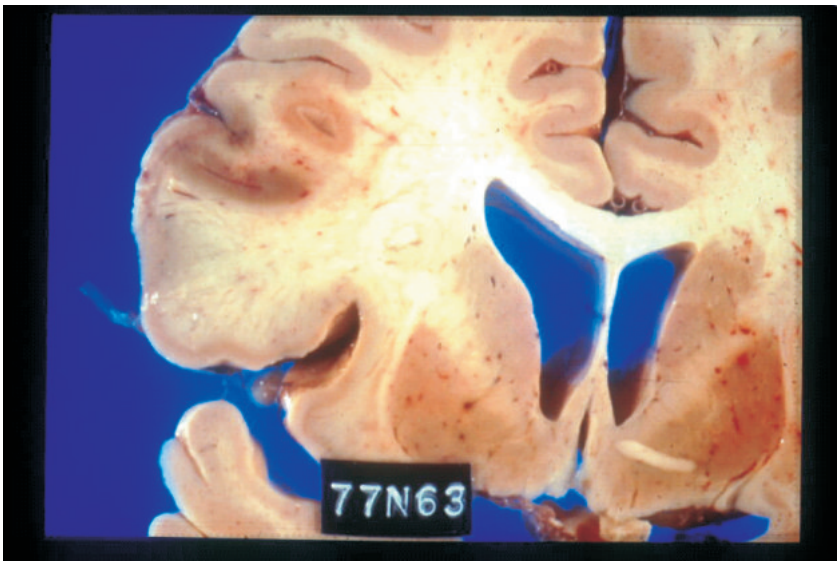

FOTOGRAFIA 4-A: Infarto cerebral no hemorrágico.

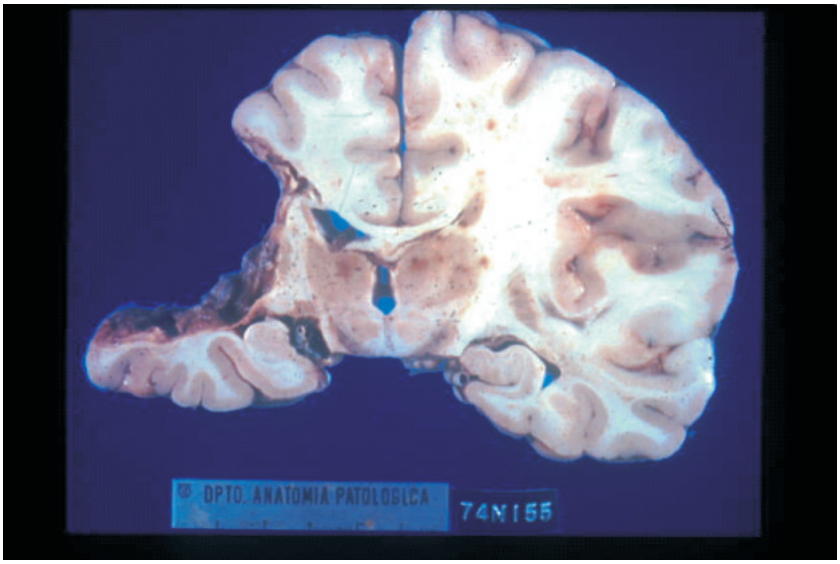

FOTOGRAFIA 4-B:Infarto cerebral no hemorrágico antiguo.

FOTOGRAFIA 4-C:Infarto cerebral hemorrágico.

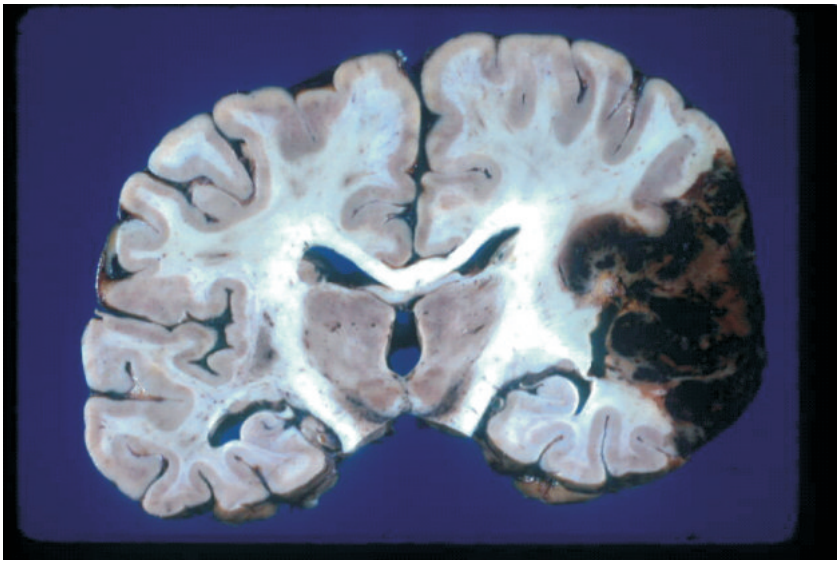

FOTOGRAFIA 4-D:Infarto cerebral hemorrágico.

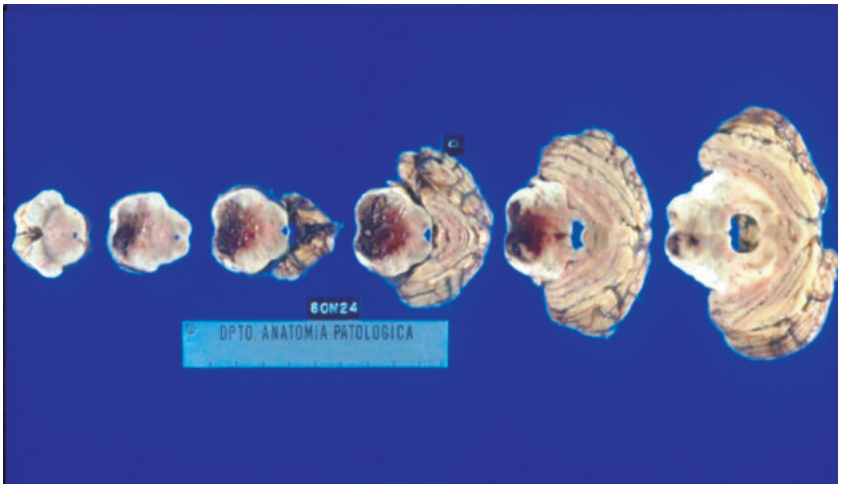

FOTOGRAFIA 5: Infarto pontino.

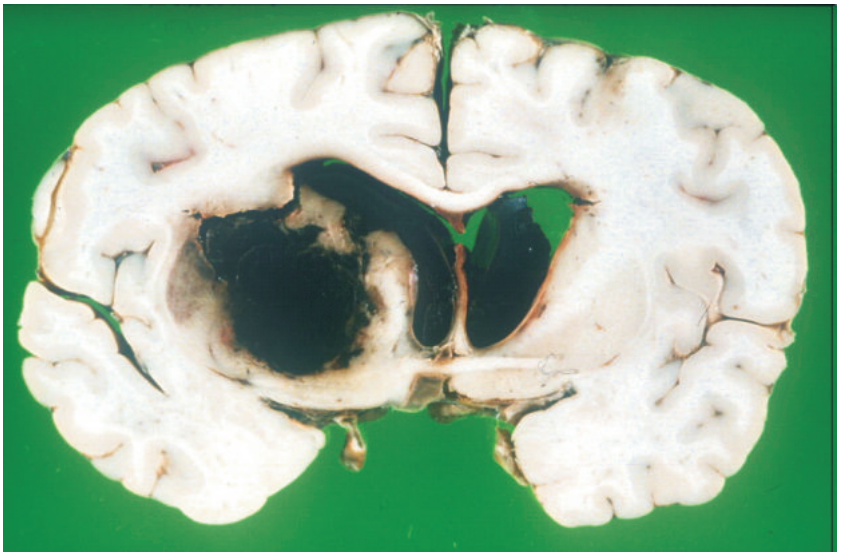

FOTOGRAFIA 6: Hemorragia cerebral en arterioesclerosis.

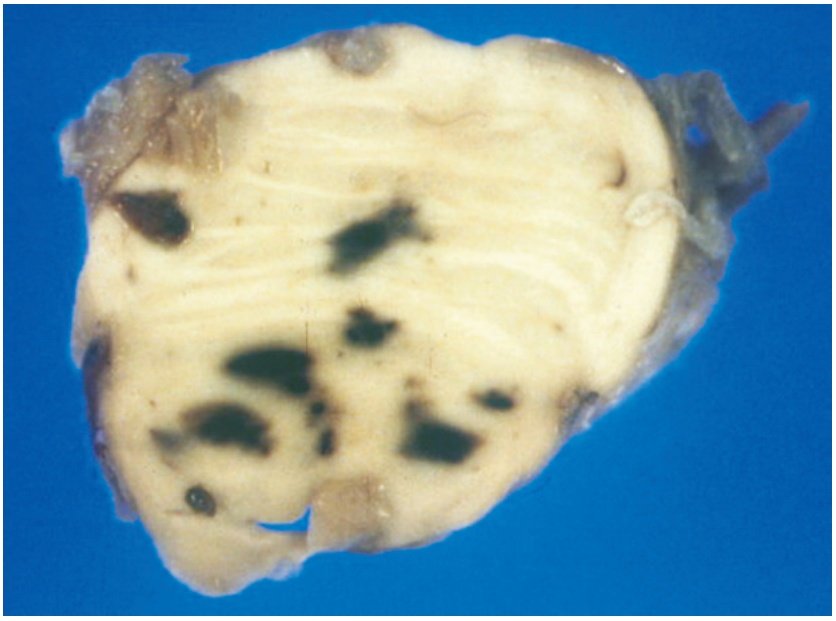

FOTOGRAFIA 7: Hemorragias de Duret (protuberancia).

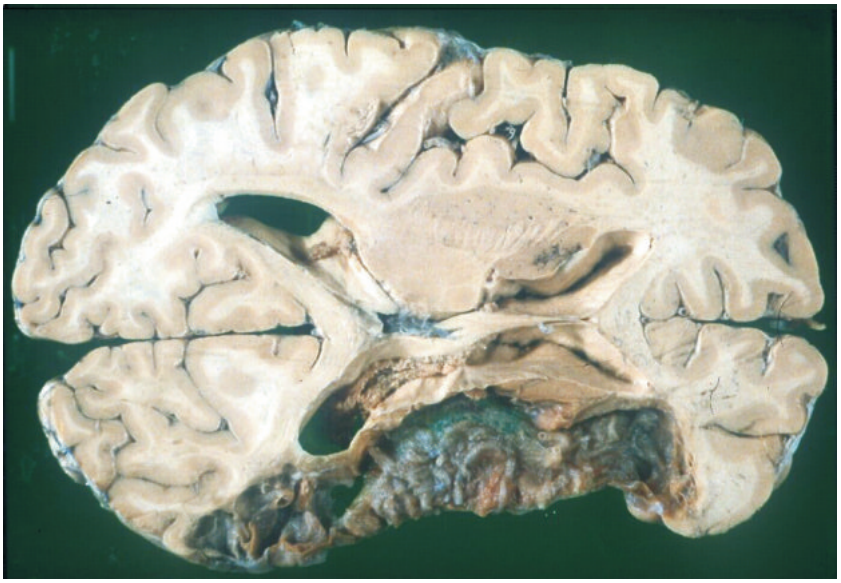

FOTOGRAFIA 8: Hemorragia cerebral, semanas de evolución.

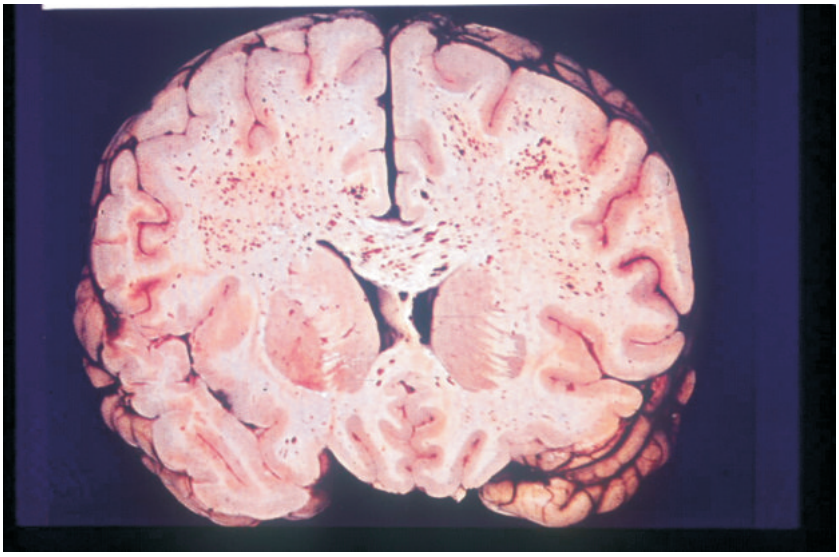

FOTOGRAFIA 9: Vasculitis cerebral.

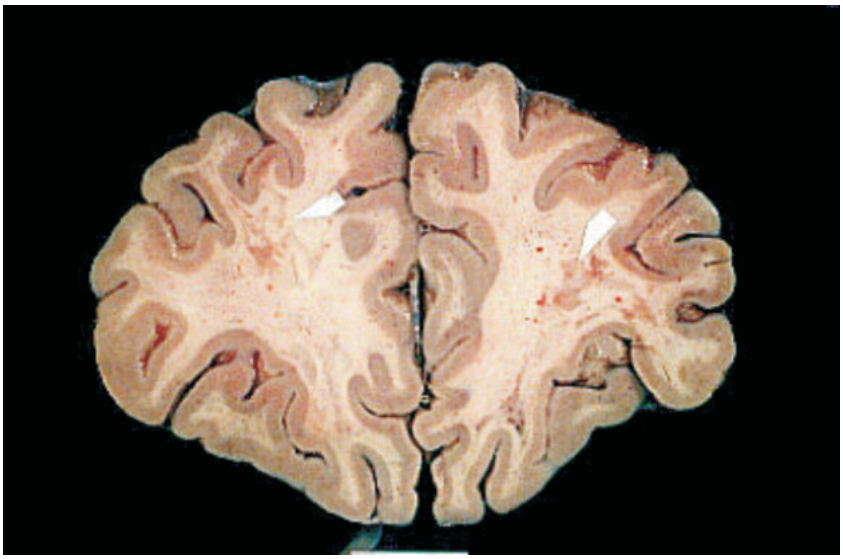

FOTOGRAFIA 10: Linfoma intravascular. Lesiones isquémicas en lóbulo frontal.

FOTOGRAFIA 11:Lesiones isquémicas en sustancia blanca (Enfermedad de Cadasil).

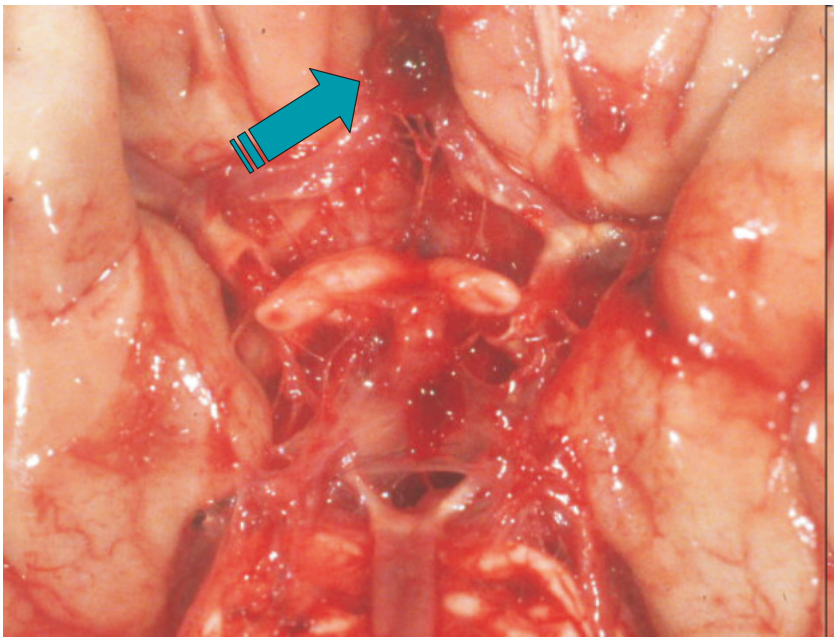

FOTOGRAFIA 12: Aneurisma de la arteria comunicante anterior.

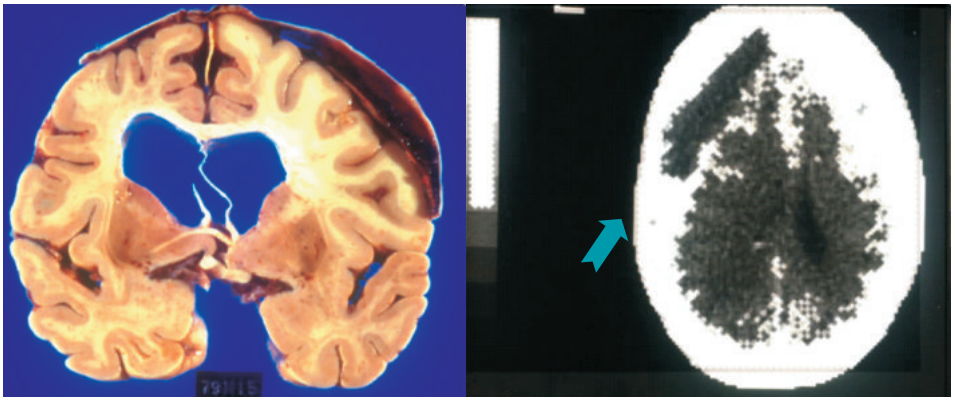

FOTOGRAFIA 13: Hematoma subdural con su imagen correspondiente en TAC.

2.CARDIOPATOLOGIA I.

A)CASO CLINICO 1:

Paciente varón de 63 años que consulta por hipertensión mal controlada y palpitaciones. HISTORIA CLINICA: Antecedentes: HTA moderada desde 10 años antes con control irregular; no hábitos tóxicos no otros factores de riesgo cardiovascular; no alergias conocidas; tratamiento actual: diuréticos. Estado Actual: Refiere palpitaciones frecuentes, con sensación de mareo (a veces presincopal) sin llegar a perder el conocimiento. No disnea, dolor torácico ni otros síntomas.

PRUEBAS COMPLEMENTARIAS:

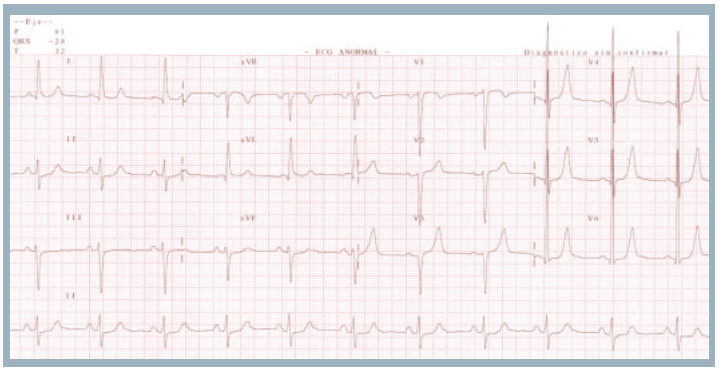

FOTOGRAFIA 14: ECG: Ritmo sinusal a 65x', criterios de hipertrofia ventricular izquierda. Pobre progresión de onda R en precordiales derechas.

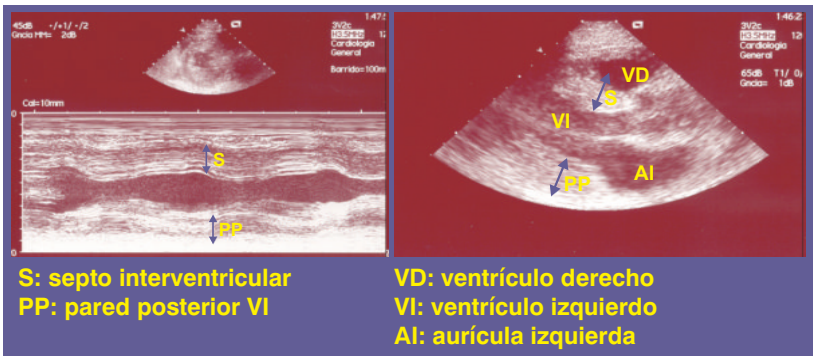

FOTOGRAFIA 15: ECOCARDIOGRAMA: Hipertrofia concéntrica de ventrículo izquierdo (septo 17 mm, pared posterior 18 mm), con función sistólica global normal (FE 65%), sin alteraciones segmentarias. No datos de valvulopatía.

EVOLUCION: Se instauró tratamiento con betabloqueantes (Atenolol 50 mg/12 h), con lo que la TA se mantuvo en 130/80, disminuyendo de forma significativa las crisis de palpitaciones. El paciente falleció súbitamente 2 meses después.

NECROPSIA:

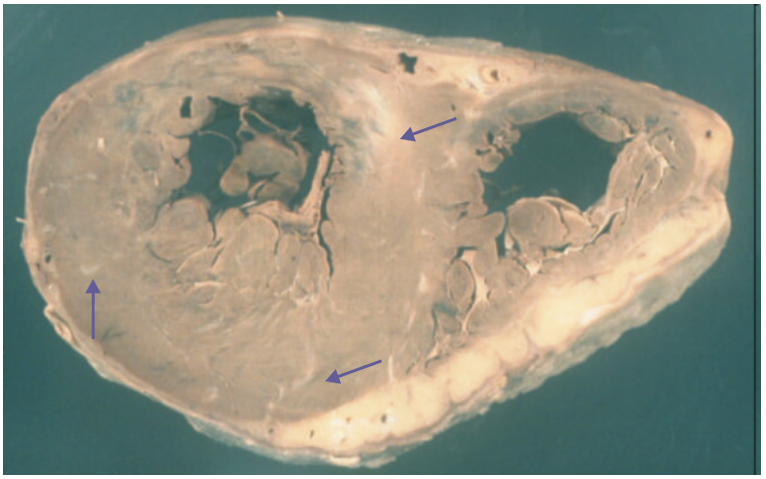

FOTOGRAFIA 16: Hipertrofia concéntrica del ventrículo izquierdo, aumento de grosor de la pared, disminución de la luz y cicatrices miocárdicas (flechas). Ausencia de ateromatosis coronaria significativa. Fibrosis miocárdica.

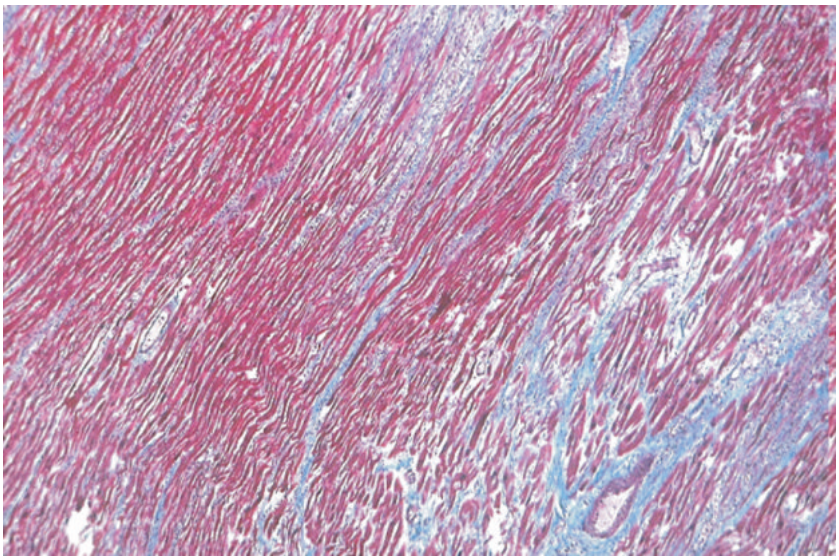

FOTOGRAFIA 17: Imagen microscópica (Técnica de Masson) de la fibrosis miocárdica en corazón hipertrófico.

CUESTIONES:

1)Ante la sintomatología que refería el paciente ¿se deberían haber realizado otros estudios complementarios?.

2)¿Era suficiente el tratamiento administrado o debería haber sido algo más?.

3)¿Los hallazgos histopatológicos son los que esperariamos en éste caso?.

B)CASO CLÍNICO 2:

Paciente mujer de 59 años que ingresa por disnea, edemas e hipotensión.

HISTORIA CLÍNICA: Antecedentes:Ingresada un mes antes por fibrilación auricular revertida con Amiodarona. Estaba siendo estudiada por disnea y tos, llegándose a los diagnósticos de: Miocardiopatía hipertrófica moderada con función sistólica normal y alteración de la función diastólica. Insuficiencia Mitral moderada por prolapso de velo

posterior. Arterias coronarias sin estenosis significativas. Insuficiencia cardiaca desencadenada por taquiarritmia. Insuficiencia respiratoria con patrón restrictivo en espirometría. En tratamiento desde el alta con Enalapril, Amiodarona, Torasemida, Corticoides en pauta descendente y broncodilatadores. Estado actual: Desde el ingreso anterior continuó con disnea de mínimos esfuerzos, sin ortopnea, ni crisis de disnea paroxistica nocturna; en los últimos días la disnea se hizo de reposo, acompañándose de edemas importantes en miembros inferiores, oliguria y tendencia a la hipotensión. También referia crisis de taquicardia, insomnio, anorexia, astenia intensa, sin dolor torácico, ni mareos ni síncopes.

EXPLORACION FISICA: TA 80/60, FC 106, ligera obesidad, taquipnea en reposo, chapetas malares, livideces centrales, macroglosia, IVY ++ a 45º, Rs,Qs,Rs con soplo sistólico de alta frecuencia apical III/IV y 4º ruido, crepitantes finos en bases pulmonares, abdomen globuloso, hepatomegalia dos traveses y edemas +++ hasta rodilla.

PRUEBAS COMPLEMENTARIAS:

ANALITICA: Urea 83 mg/dl, Creatinina 1,5 mg/dl, Na 132 mEq/l, T de Quick 79% y hematocrito 34,2%.

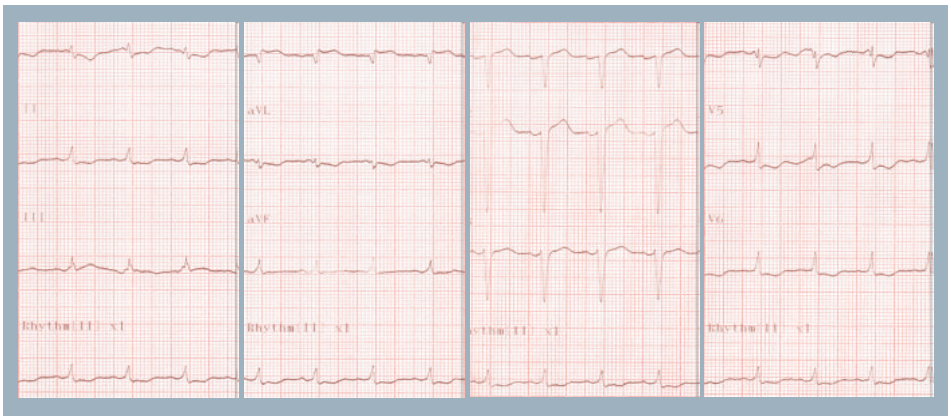

FOTOGRAFIA 18: ECG: Ritmo sinusal a 106x', bajos voltajes en derivaciones de los miembros, mala progresión de R en precordiales y alteraciones difusas de la repolarización.

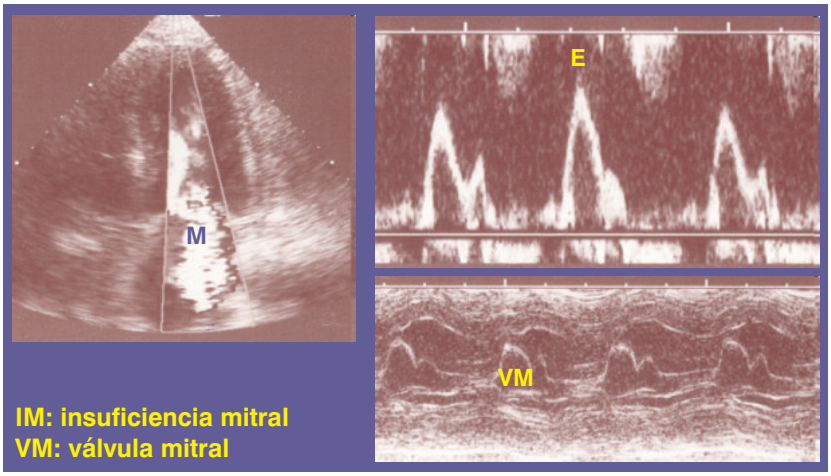

FOTOGRAFIA 19: ECOCARDIOGRAMA: VI hipertrófico, con diámetros y función sistólica normales. Válvula mitral con bordes engrosados. Probable prolapso de valva posterior e insuficiencia mitral moderada. Patrón diastólico restrictivo (tiempo de deceleración onda E 104 mseg). No se pudo realizar eco transesofágico por macroglosia.

NECROPSIA:

FOTOGRAFIA 20: Diagnóstico: Amiloidosis primaria sistémica, con masiva afectación de miocardio con hipertrofia cardiaca, sistema de conducción cardiaco, glomérulos renales, bazo, páncreas, hígado, lengua, tejido cutáneo y subcutáneo y ambos pulmones.

3. CARDIOPATOLOGIA II.

C)CASO CLINICO 3:

DATOS CLINICOS: Varon de 43 años que ingresa por malestar general. Diagnosticado de hipertensión arterial severa 2 semanas antes de su ingreso en la Unidad Coronaria. Estando previamente estable, hace parada cardiorrespiratoria en asistolia. Es exitus sin respuesta a maniobras de reanimación.

DIAGNOSTICO HISTOPATOLOGICO:

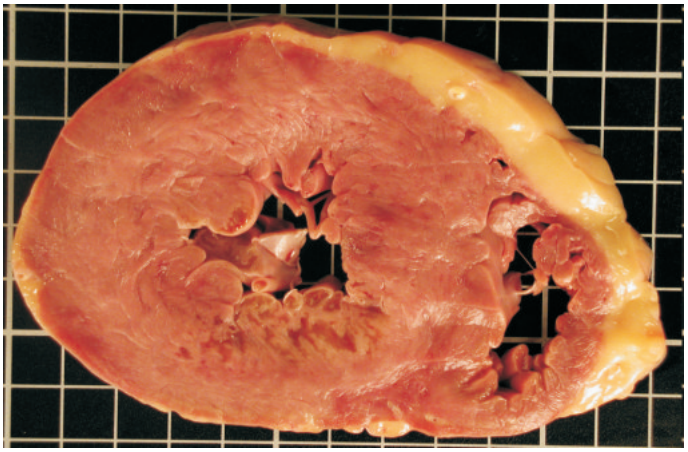

FOTOGRAFIA 21: Imagen macroscópica del corazón. Infarto agudo de miocardio subendocárdico posterior de días de evolución.

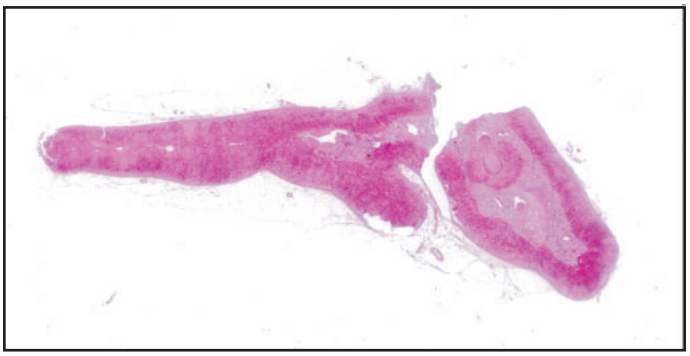

FOTOGRAFIA 22: El hallazgo más significativo es un ganglioneuroma de glándula suprarrenal derecha. Se han descrito en ocasiones como responsables de un incremento de los niveles de catecolaminas produciendo cuadros de hipertensión arterial grave e infarto.

D)CASO CLINICO 4:

DATOS CLINICOS: Mujer de 72 años con antecedentes de fiebre reumática, presencia de doble lesión mitral con predominio de estenosis. Se implantó válvula mitral metálica y se instauró tratamiento anticoagulante. La paciente evolucionaba satisfactoriamente pero de forma súbita presentó deterioro hemodinámico y parada cardiorrespiratoria sin respuesta a maniobras de reanimación. Precisó trasfusión de hematíes por importante anemización coincidiendo con el deterioro hemodinámico.

NECROPSIA:

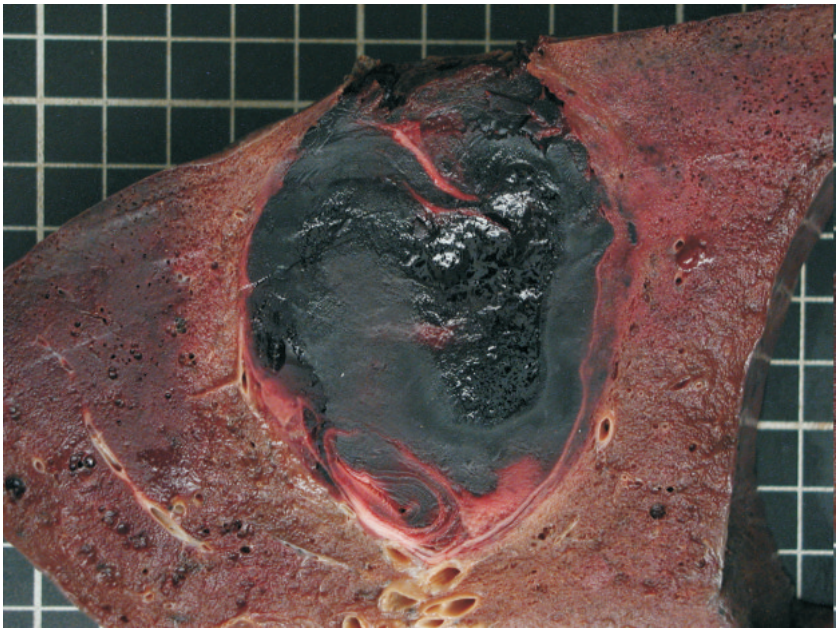

FOTOGRAFIA 23: A la apertura de la cavidad torácica se advierte hemotórax de 600 ml a nivel de tórax derecho. Externamente se aprecia un área de ruptura de pleura visceral del lóbulo inferior derecho. Al corte existe una cavidad de aspecto hemorrágico, bien delimitada de 65x50 mm, sin afectación del parénquima pulmonar circundante.

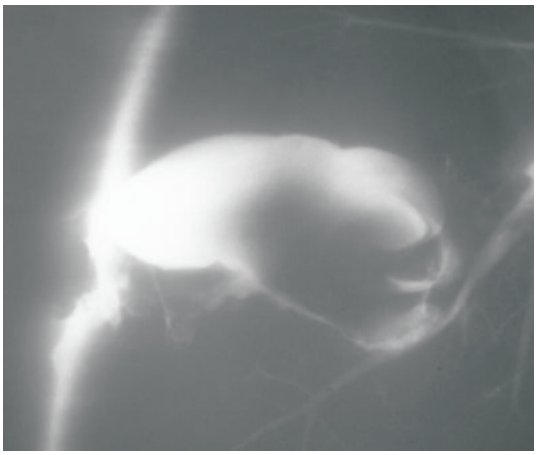

FOTOGRAFIA 24: Radiografía postmortem con inyección de contraste en arteria pulmonar derecha.

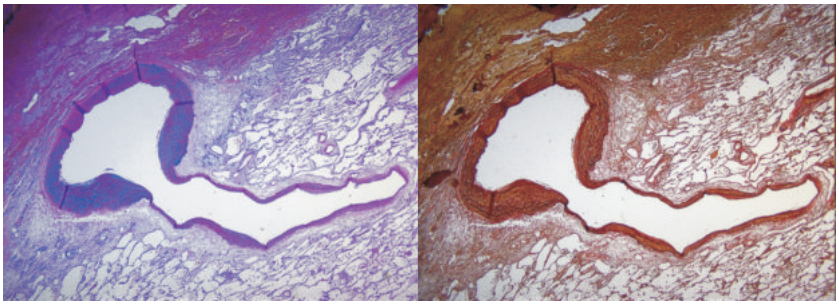

FOTOGRAFIA 25: Hallazgos microscópicos: Estructura arterial dilatada compatible con aneurisma vs fístula arterial pulmonar.

DIAGNOSTICO: Aneurisma arterial pulmonar a nivel de lóbulo inferior derecho, con presencia de cavidad hemorrágica de 65x50 mm debido a rotura aneurismática.

COMENTARIO: Este caso se consultó al Dr.B.Corrin (Brompton Hospital, Londres) cuya opinión fue la siguiente: La marcada diferencia de calibre existente entre las dos estructuras vasculares sugiere una anomalía congénita, por lo que el origen del sangrado sería un aneurisma pulmonar de etiología congénita. Aunque podría existir una fístula arterio-venosa, la angiografía posmortem realizada sólo muestra ruptura de una arteria pulmonar sin paso de contraste hacia una vena, ya que las fístulas AV se demuestran únicamente en estudios angiográficos “in vivo”.

E)CASO CLINICO 5:

DATOS CLINICOS: Mujer de 76 años con demencia de rápida evolución (3 meses) con afasia progresiva, disminución del nivel de conciencia y mioclonías generalizadas. Posteriormente presentó neumonía en pulmón izquierdo. El EEG mostraba un trazado lento con brotes pseudoperiódicos. El LCR mostraba positividad para la proteina 14.3.3.

NECROPSIA: (fotografias 26 a 29).

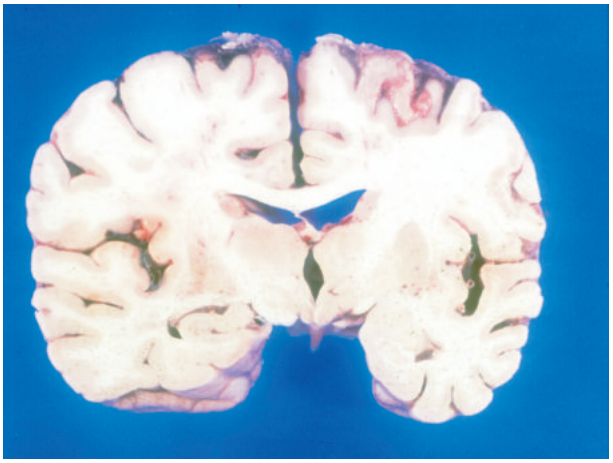

FOTOGRAFIA 26:Imagen macroscópica cerebro.

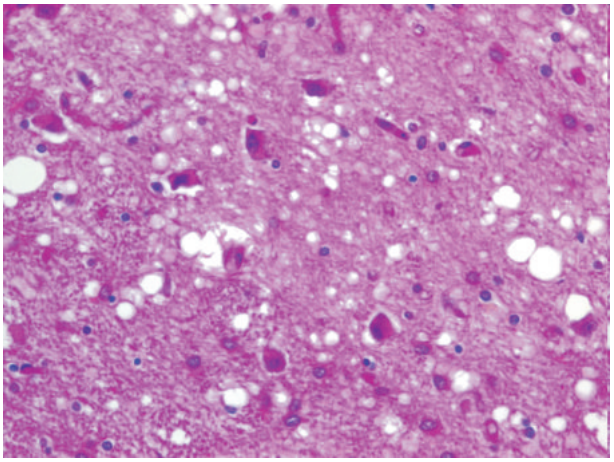

FOTOGRAFIA 27:Imagen microscópica cerebro (HE). Cambios espongiformes: múltiples vacuolas dispersas en el neuropilo del córtex.

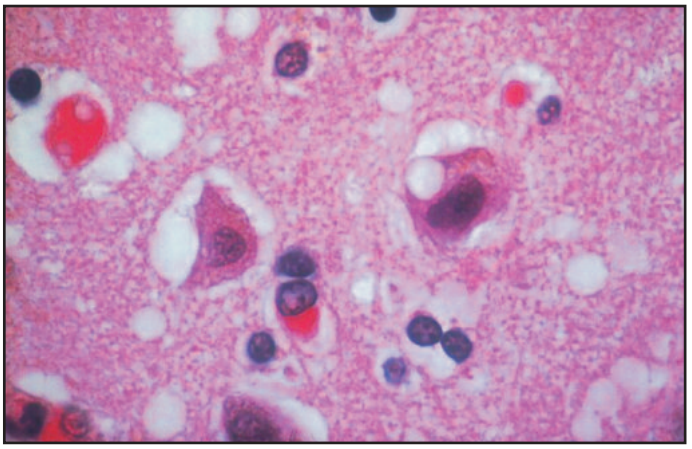

FOTOGRAFIA 28:Imagen microscópica cerebro. Vacuolización de cuerpos neuronales y neuropilo.

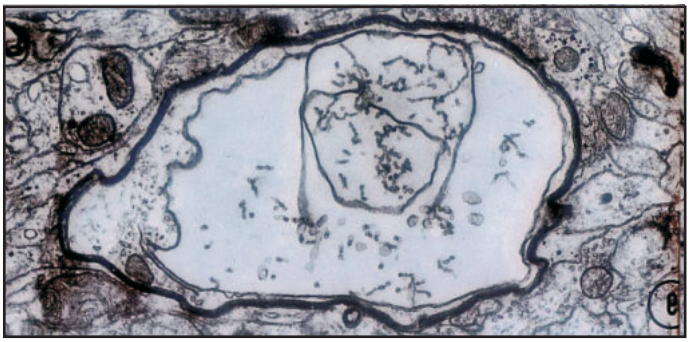

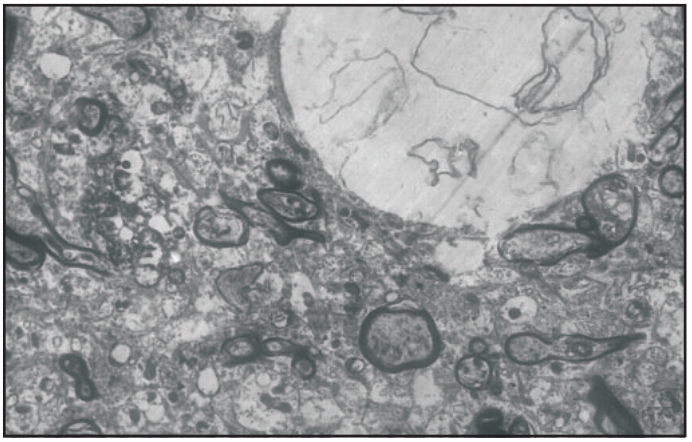

FOTOGRAFIA 29: Imagen microscopio electrónico.

DIAGNOSTICO HISTOPATOLOGICO: Encefalopatía espongiforme tipo enfermedad de Creutzfeld-Jakob.

F)CASO CLINICO 6:

DATOS CLINICOS:Varon de 21 años con antecedentes de asma que presentaba un cuadro de tipo catarral de varios días de evolución. Acudió a urgencias por disnea intensa que cedió tras administración de salbutamol y corticoides. A los 6 días acudió de nuevo por disnea de mayor intensidad, con pobre respuesta al tratamiento y empeoramiento clínico, por lo que ingresa en la Unidad de Medicina Intensiva.

NECROPSIA: DIAGNOSTICO HISTOPATOLOGICO: Sarcoma de Ewing extraóseo esófago-traqueal.

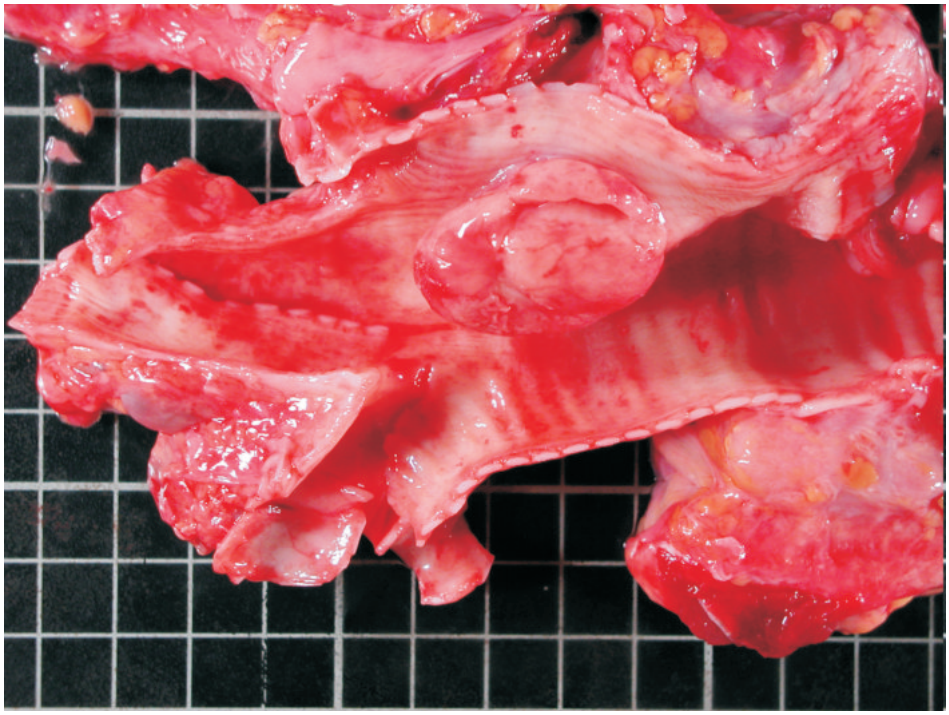

FOTOGRAFIA 30: Imagen macroscópica tráquea con tumoración que obstruye la luz traqueal a nivel de carina.

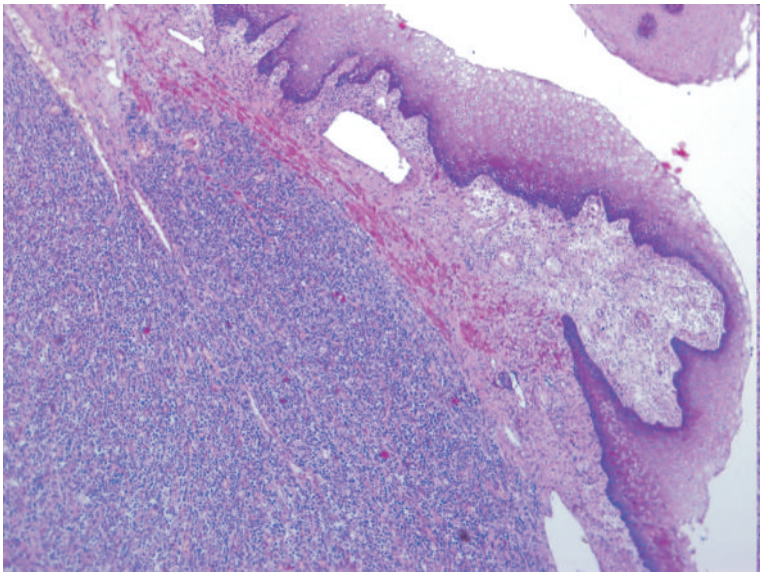

FOTOGRAFIA 31: Imagen microscópica esófago.

4.SISTEMATICA DE SECCION DEL SISTEMA DE CONDUCCION E IMÁGENES HISTOLOGICAS:

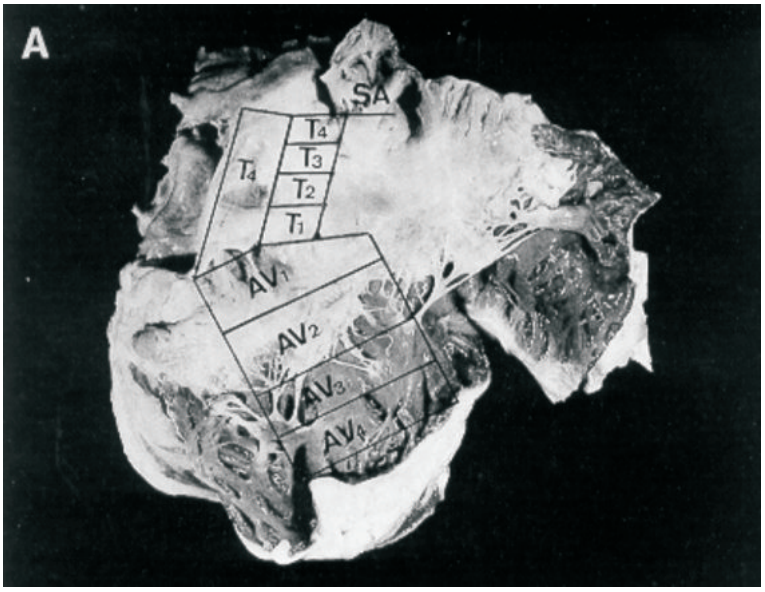

FOTOGRAFIA 32: Localización de los nodos. AV1-AV4: incluye NAV y haz de His y sus ramas.

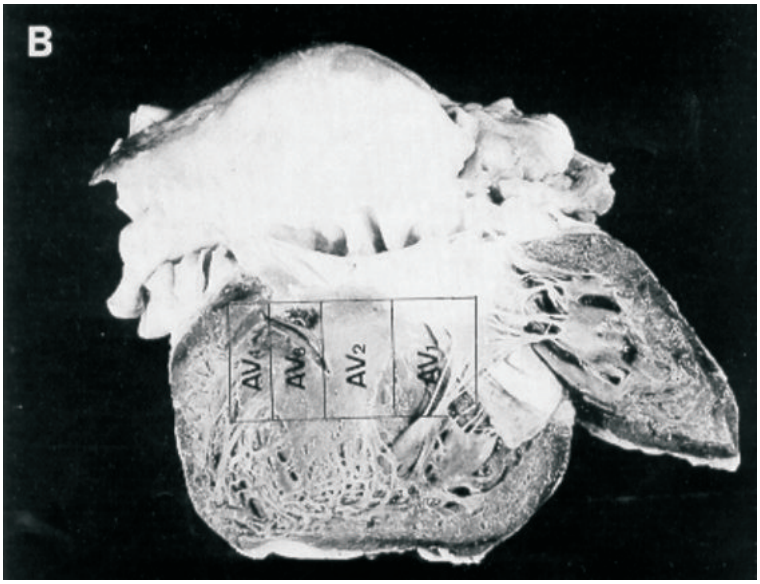

FOTOGRAFIA 33: Localización del eje nodo ventricular visto por el lado izquierdo.

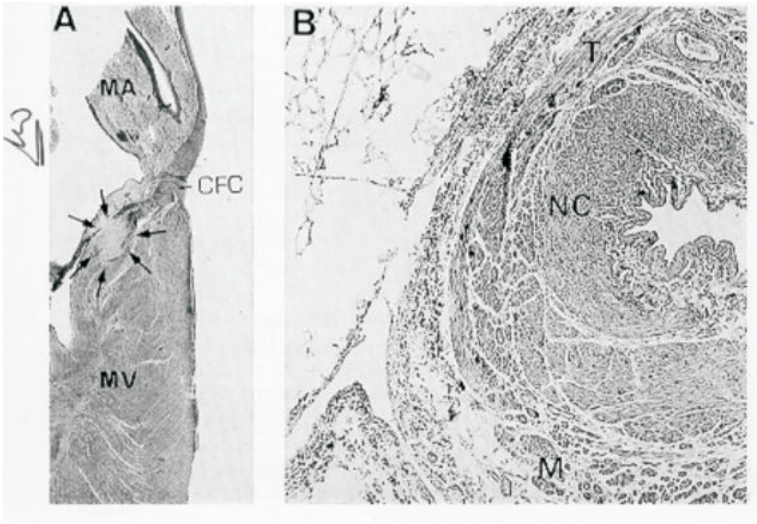

FOTOGRAFIA 34.

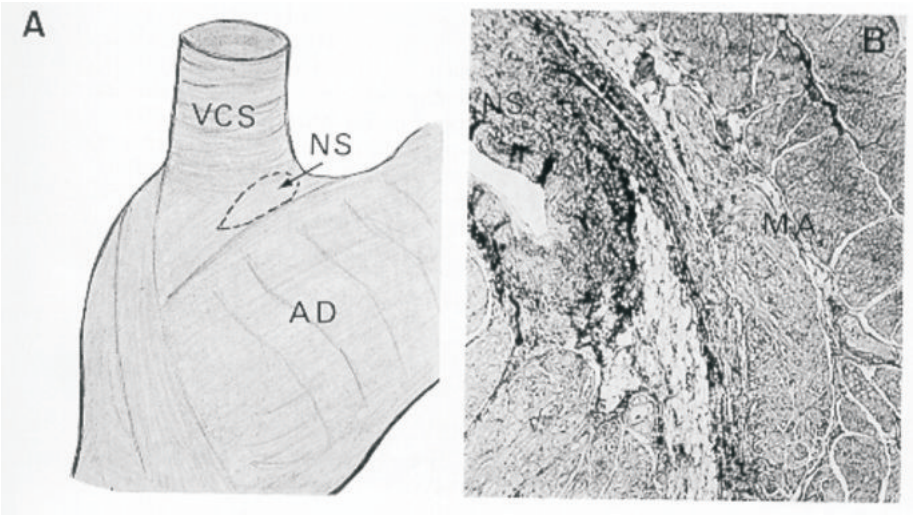

FOTOGRAFIA 35.

COMENTARIO: Estas imágenes son el fruto de más de 35 años dedicado como patólogo a la práctica de autopsias y a la correlación anatomoclínica. Al publicar estas imágenes quiero agradecer su colaboración a dos cardiólogos, los profesores Roberto García (Valencia) y José Ramón González (Santiago de Compostela) y a un neuropatólogo el Dr. José Luis Sarasa (Madrid). El estímulo y enseñanzas de ellos ha sido un constante estímulo en mi trabajo en cardiopatología y neuropatología.

Jerónimo Forteza Vila.