ARROLLAMIENTO POR HÉLICES. A PROPÓSITO DE UN CASO.

CASCÓN GUTIÉRREZ AI[1]; RIERA TÁBOAS A[2]; PÉREZ GÓMEZ B[3]; DE LA FUENTE PÉREZ MJ[4].

RESUMEN:

El presente artículo ilustra un caso de arrollamiento por hélices de una embarcación marítima pequeña en el que se detalla la morfología típica de las lesiones que producen. Interesa especialmente el diagnóstico diferencial de las mismas, como lesiones vitales o como artefactos postmortem. Esta dificultad revaloriza además, la investigación de las circunstancias que rodean el momento de la muerte, el estudio necrópsico, los resultados de los exámenes complementarios, que en estos casos pueden aportar la información decisiva para alcanzar un correcto diagnóstico médico-legal.

INTRODUCCIÓN:

El daño producido por hélices de buques y embarcaciones pequeñas se ha hecho más frecuente debido al aumento del tráfico marítimo comercial y de actividades náuticas deportivas, que amplían su presencia, no sólo en aguas costeras, sino también en embalses y ríos. La documentación referente a dicha tipología traumática no es muy extensa, de ahí el interés del caso planteado.

Todas las lesiones presentes en un cuerpo procedente del agua deben ser cuidadosamente examinadas.

Tras recuperar un cadáver de un medio acuático pueden evidenciarse diferentes lesiones. Estas dependen del tipo de agua en el que ha estado sumergido (salada, dulce, corriente, estancada), de la temperatura de la misma, de la morfología de los fondos (arenoso, rocoso), del tiempo de permanencia en el agua, fauna del medio acuático, lesiones contra cualquier tipo de obstáculo que se encuentre el cuerpo en su deriva (pilares de los puentes, muelles, rocas, casco de embarcaciones, redes u otros), destacando las hélices de

1,2,3,4: Médicos Forenses.

embarcaciones como mecanismo lesivo de tipo activo[1,2,3].

Las principales cuestiones médico legales que se plantean son:

1. La determinación de la producción vital de estas heridas o la presencia accidental de las mismas como artefacto postmortem[4].
2. Si la sumersión es vital.
3. La etiología médico legal de la muerte.
4. Data de la muerte.

PRESENTACIÓN DEL CASO:

En enero de 2002 fue hallado un cadáver semisumergido en el mar. Tras su traslado al muelle se procedió al examen externo del cuerpo. Se trataba de un varón, de 57 años de edad, raza caucasiana, de 160 cm de altura, cabellos canosos con avanzada alopecia y constitución normosómica. Destacaba el hecho de encontrarse perfectamente vestido y calzado (foto 1).

Se procedió al **levantamiento del cadáver** y a su traslado al Instituto Anatómico Forense, donde al día siguiente, se realizó un estudio detallado de todas sus ropas, la autopsia y la recogida y remisión de las muestras para posteriores pruebas complementarios (químico-toxicológica, histopatológica y criminalística).

En el registro del **domicilio** del fallecido, realizado en un momento anterior a la autopsia, se observó que todos los habitáculos se hallaban limpios y en perfecto orden. No se encontraron notas de despedida, informes psiquiátricos de interés ni medicación relativa al

Foto 1. Levantamiento del cadáver

padecimiento de una grave enfermedad que se pudiera relacionar con el fallecimiento. Se consultó asimismo con el Instituto Nacional de Oceanografía para conocer el horario de las mareas y las corrientes superficiales de la ría.

Las **ropas** presentaban diversos desgarros irregulares, desflecados en sus bordes, algunos lineales y otros en forma de "V". En la región pectoral derecha presentaba tanto a nivel de la cazadora como de la camisa y del chaleco dos desgarros lineales, paralelos entre sí, separados por 7.5 cm (foto 2). En la pernera izquierda del pantalón había manchas de lodo.

Foto 2. Chaleco.

En el **examen externo** presentaba una herida incisa, de bordes evertidos, 10 cm de longitud total, que se disponía paralelamente a la rama horizontal derecha del maxilar inferior, cuya cola de ataque se encontraba a nivel del mentón y la de salida a nivel del ángulo de la mandíbula. Afectaba al tejido celular subcutáneo y muscular exponiendo el plano óseo sin llegar a producir lesiones en el mismo.

Destacaba una herida inciso-contusa que desde el tercio inferior del dorso nasal se extendía por región malar derecha, a 3.5 cm por encima del pabellón auricular derecho para alcanzar la región occipital, deteniéndose a 4 cm del pabellón auricular izquierdo; en total presentaba una longitud de 43 cm. Dicha herida se disponía paralela a la herida inciso-contusa mentoniana y distaba de ésta 7 cm (foto 3).

Afectaba a todos los planos subcutáneos incluyendo plano óseo, dividiendo la cabeza en dos mitades; por un lado, se observaba la base del cráneo con los dos tercios inferiores de la cara y, por otro, la calota con el tercio superior facial (foto 4).

Foto 3. Bordes aproximados.

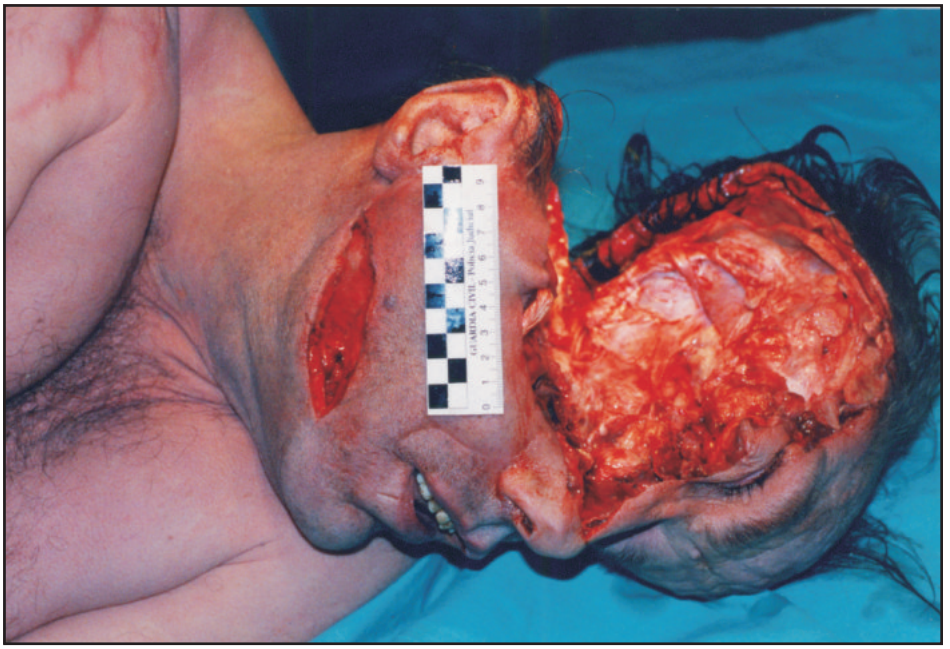

Foto 4. Bordes separados.

En las tres fosas craneales derechas existía una pérdida total de las relaciones anatómicas con gran conminución de los fragmentos óseos. En el lado izquierdo se identificaba el ala mayor del esfenoides, el peñasco, la parte inferior de la tienda del cerebelo, y una línea de fractura que alcanzaba el agujero rasgado posterior, se extendía al vértice del peñasco izquierdo, hasta el límite anatómico entre fosa craneal media y anterior (foto 5).

En la cara anterior del hombro derecho presentaba una herida inciso-contusa de 3.8 cm y bordes separados por un máximo de 1 cm, con una cola de ataque caudal y una cola de salida craneal, exponía plano óseo sin llegar a afectarlo (cabeza humeral). Resultaba concordante con los desgarros presentes en la ropa, en forma y disposición (foto 6).

Paralela a dicha herida se hallaba una equimosis de distribución longitudinal con cortas ramificaciones arboriformes. Tras su disección por planos se objetivaba una colección de líquido seroso que se acompañaba de una rotura muscular del deltoides derecho de 8 cm de longitud (foto 7).

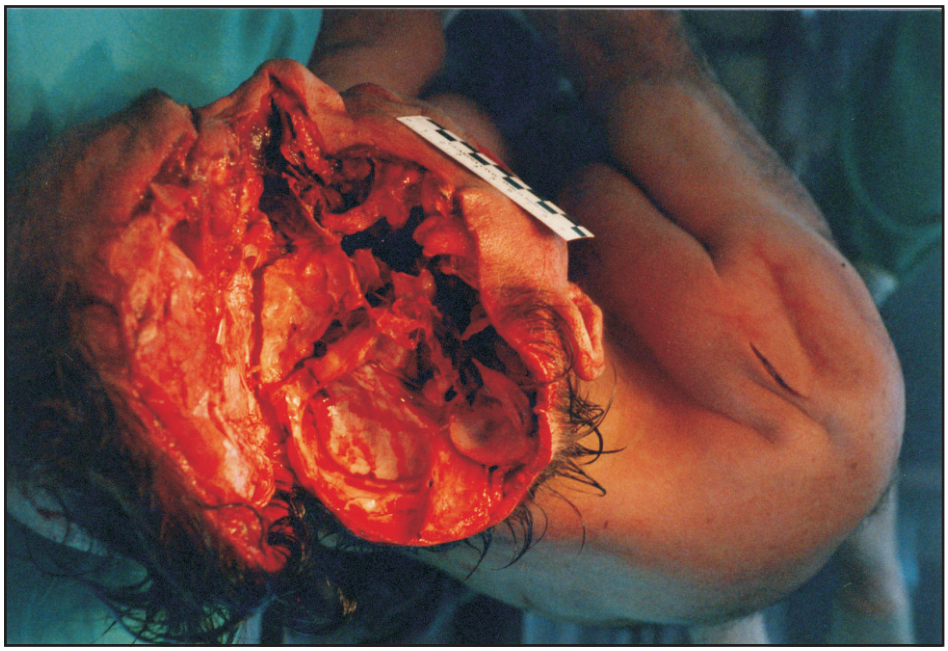

Foto 5. Base del cráneo.

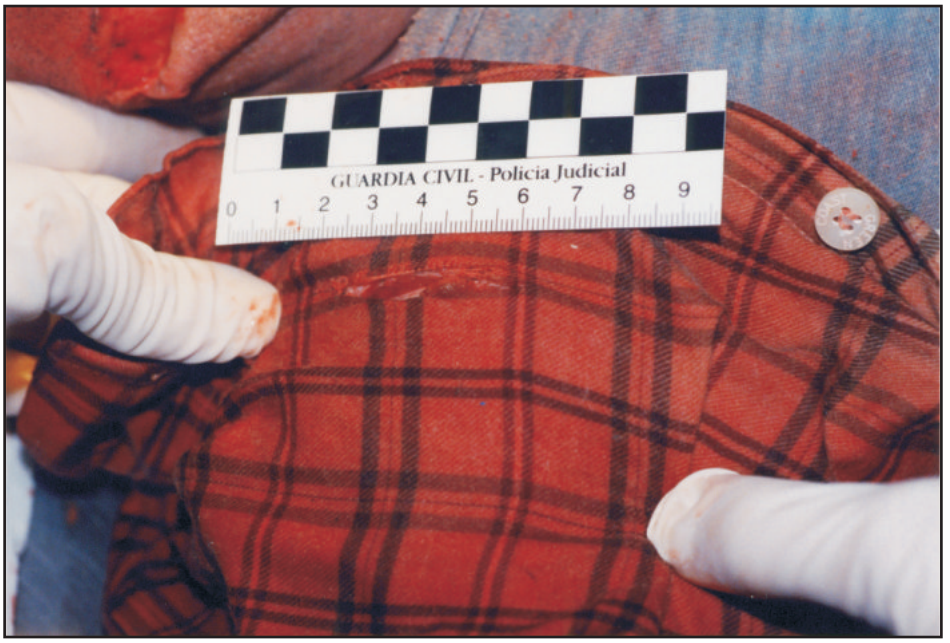

Foto 6. Superposición de planos.

Foto 7. Hombro derecho.

No presentaba signos de lucha y/o defensa.

Se procedió a la apertura del cadáver según la técnica de Virchow y la evisceración y disección de las diversas estructuras anatómicas. Los restantes hallazgos del **examen interno** fueron inespecíficos, compatibles con los típicos de una asfixia por sumersión.

En los **estudios complementarios** realizados (criminalístico, histopatológico y toxicológico) en el Instituto Nacional de Toxicología se determinó que las lesiones eran perimortales aunque los hallazgos histopatológicos no resultaron demostrativos de vitalidad. En dicho estudio además se evidenció una estenosis coronaria focal próxima al 75% en la descendente anterior así como hallazgos inespecíficos pero descritos en casos de sumersión vital (edema alveolar alternante e hiperextensión alveolar). Los resultados de los análisis toxicológicos (muestras de sangre, orina y contenido gástrico) fueron negativos.

DISCUSIÓN:

Ante un caso como el descrito se presentan diversas preguntas no siempre de fácil resolución. Los hallazgos del estudio necrópsico cuestionan las siguientes hipótesis en cuanto a la intervención de diversos mecanismos letales:

- La participación de una caída accidental o secundaria a síncope cardíaco (estenosis DA próxima al 75%).
- La existencia de una sumersión vital, accidental o suicida.
- La producción de heridas inciso contusas perimortales por las hélices de una embarcación.

Todas las anteriores pueden interrelacionarse en diversos tiempos dando lugar a diferentes interpretaciones médico-legales.

El atropello náutico es el resultado del encuentro entre un individuo sumergido o semisumergido y una embarcación en movimiento. Al igual que en los atropellos terrestres se trata de diferenciar tres fases: choque, deslizamiento

y alcance o arrollamiento por las hélices. Según presenten todas estas fases se hablará de atropellos completos o incompletos. Las lesiones producidas en la fase de choque son de localización variable; según algunos autores en las víctimas que se percatan, se localizan preferentemente en la región dorso-lumbar y en las extremidades inferiores; mientras que en aquellas que no se dan cuenta, se localizan en la cara anterior y posterior del cráneo y tórax[5].

Las lesiones producidas por el alcance de las hélices de las embarcaciones marítimas son muy características. Son heridas de tipo inciso - contuso, de grandes dimensiones, profundas, en número generalmente superior a la unidad (variando en función del diámetro de la hélice y de su velocidad de giro); destaca su disposición paralela, separadas por varios centímetros y equidistantes; de morfología curvilínea. Presentan colas en ambos extremos, siendo mas amplia la de salida. Se localizan con mayor frecuencia en la cabeza o espalda. Se afectan ampliamente las partes blandas y los planos óseos llegando a la pérdida de las relaciones anatómicas e incluso, al desmembramiento en caso de grandes hélices[2,5,6,7].

Las lesiones más frecuentes observadas son las producidas por las hélices de embarcaciones rápidas y mas pequeñas, como los fuerabordas[2].

A todas estas lesiones pueden asociarse los hallazgos propios de la sumersión en caso de que las lesiones producidas fueran vitales y de entidad insuficiente para producir la muerte inmediata de la persona.

Para llegar al diagnóstico cierto de la muerte por atropello náutico es preciso descartar la existencia de otra violencia traumática y establecer la vitalidad de las lesiones. Si una vez examinada la lesión, se evidencia la existencia de restos hemáticos en los tejidos blandos, se llegará a la conclusión de que dicha lesión es vital; pero, si por el contrario no se encuentra evidencia de sangrado en dichas lesiones, no puede descartarse de forma definitiva la vitalidad, puesto que la permanencia prolongada en el agua puede "lavar" los restos de sangre de la herida, dándole la apariencia de un artefacto postmortem. La complicación aumenta con la autolisis y

putrefacción, que desvirtúan los hallazgos, pudiendo aparecer áreas de coloración verdosa o negruzca bajo la piel, especialmente en el cuero cabelludo, a veces imposibles de diferenciar de lesiones contusas vitales, incluso tras el estudio estudio histopatológico[2,4].

Por otro lado, el diagnóstico de muerte por sumersión es un diagnóstico en numerosas ocasiones de exclusión[4,7], sin hallazgos patognomónicos, que requiere la realización de una autopsia completa y minuciosa con pruebas complementarias, incluyendo el examen toxicológico y el estudio de las circunstancias de los hechos. Si es posible excluir otras causas de muerte se presume la muerte por sumersión. Se debe recordar que pueden existir diversas circunstancias que contribuyan a la muerte de un individuo como por ejemplo, un ataque cardíaco o una intoxicación aguda que puedan provocar la caída del sujeto al agua o una disminución del nivel de conciencia. Reseñar que el resultado negativo en el estudio de los elementos formes (diatomeas) no descarta la sumersión vital como causa de muerte[4].

En el presente caso, derivado de las circunstancias de los hechos y de las entrevistas mantenidas con los allegados, en relación con los datos obtenidos de la realización de la autopsia, los autores establecen como hipótesis principal la sumersión vital como causa de la muerte, muy probablemente de etiología médico-legal suicida y el posterior arrollamiento por las hélices de una embarcación pequeña.

Dada la ambigüedad de los hallazgos necrópsicos, se considera que para poder alcanzar unas conclusiones definitivas ante un cadáver procedente del medio acuático, es necesario, además de la realización de una autopsia meticulosa y completa y los correspondientes estudios complementarios, el estudio de las circunstancias de los hechos. En ocasiones, deberá completarse la investigación, con la búsqueda de indicios en el domicilio del fallecido, documentación médica, especialmente de tipo psiquiátrico, o, información obtenida a través de familiares y allegados. Todo ello realizado en colaboración con la fundamental investigación policial[8] y la inestimable participación de los auxiliares de autopsia.

BIBLIOGRAFIA:

1. Knight. B. Simpson´s Forensic Medicine. 10th edition (1991) Edward Arnold.

2. Knight, B. Forensic Pathology. 2nd edition. (1996). Arnold.

3. De Dios Casa Sánchez, J. , Rodríguez Albarrán, M.S. Manual de Medicina Legal y Forense. (2000). Collex.

4. Di Maio, D. J., Di Maio V. J. M. Forensic Pathology. 1993. CRC Press. 5. Gisbert Calabuig, J.A. Medicina Legal y Toxicología. 5ª Edición (1998) Masson.

6. Di Nunno N, Di Nunno C. Motorboat propeller injuries. J Forensic Sci. 2000 Jul; 45 (4); 917 -9.

7. Di Maio V.D.J, Dana S. E. Manual de Patología Forense (2003). Díaz de Santos.

8. Davis JH. Bodies found in the water. An investigative approach. Am J Forensic Med Pathol. (1986) Dec; 7 (4); 291 -7.